

# جداسازی یک رتوویروس از ماهیان علفخوار در استان خوزستان

● روحانی کارکر مؤخر، عضو هیات علمی مؤسسه تحقیقاتی رازی  
● رحیم پیغان، عضو هیات علمی دانشکده دامپزشکی دانشگاه شهید چمران اهواز  
● علی اکبر جهانشاهی، مهندس سیاوش عباسی، کارشناسان مرکز تحقیقات شیلات استان خوزستان

## چکیده

در بررسی ماهیان کپور علفخوار<sup>۱</sup> بیمار که مشکوک به بیماری همورازیک ویروسی<sup>۲</sup> بودند وجود آلودگی ویروسی مورد تأیید قرار گرفت. در این بررسی کبک، طحال و کلیه‌های ماهی بیمار بر روی تیره‌های کشت سلولی<sup>۳</sup> EPC و تیره کرفنه شده از عضله ماهی Blue gill sun fish با BF2 کشت داده شد. محیط کشت مورد استفاده MEM بوده که برای رشد ۱۵٪ سرم جنین کاو (FCS) و برای نگهداری سلولها در زمان آلوده شدن ۵٪ سرم جنین کاو به آن اضافه شده بود. تمامی سه بافت مورد آزمایش در تیره‌های سلولی یاد شده، تخریب سلولی<sup>۴</sup> یا CPE ایجاد کردند که همانا نشانگر رشد ویروس در کشت سلولی بوده است. در بررسی سلولهای آلوده با میکروسکوپ الکترونی، ویروس عامل بیماری شناسایی گردید. این ویروس به اندازه ۷۰ تا ۸۰ نانومتر و از رتوویروس‌ها می‌باشد.

رنگ شدن پوست خصوصاً نواحی سر و کمر ماهی، لکه‌های خونریزی در زیر اناق قدامی چشم، زیرسینه، شکم، اطراف و سطح داخلی سرپوشهای آبشش و باله‌های شکمی و سینه‌ای، پرخونی عضلات و التهاب روده‌ها.

نمونه‌های برداشت شده از کبک، کلیه و طحال پس از تلقیح بر روی تیره سلولی EPC و نگهداری در دمای ۲۶ درجه سانتی‌گراد، پس از حدود ۱۰ تا ۱۲ روز ضایعات سلولی (CPE) شروع شده و پس از ۱۷ تا ۲۰ روز به حدود ۱۰۰٪ رسید. در مورد تیره سلولی BF2، پس از ۱۰ روز ضایعات سلولی شروع شده و پس از ۱۵ تا ۱۷ روز به حدود ۱۰۰٪ رسید.

در پاساژ دوم زمان شروع ضایعات کوتاهتر شده بطوری که در تیره EPC پس از ۱۲ روز و در محیط BF2 پس از ۱۰ روز ضایعات سلولی به حدود ۱۰۰٪ رسید (تصویر شماره ۱ و ۲).

در بررسی میکروسکوپ الکترونی، رتوویروس عامل بیماری مشاهده گردید. این ویروس به اندازه ۷۰ تا ۸۰ نانومتر می‌باشد (تصویر شماره ۳ و ۴).

## بحث

بر پایه مطالعات اپیدمیولوژی و مشاهده علائم کلینیکی بیماری و جداسازی ویروس عامل بیماری می‌توان نتیجه گرفت که علت اولیه مرگ ماهیان کپور حوضچه‌های پرورشی خوزستان، آلودگی به ویروس همورازیک می‌باشد. جهت تعیین بیماری‌زایی ویروس جدا شده، بررسیهای گسترده‌تری لازم است که در این ارتباط تزریق ویروس جدا شده به ماهیان حساس و مشاهده علائم بیماری و در نهایت تست‌های سرولوژی ویروس با استفاده از تیره سلولی EPC و BF2 و کنستانتانه کردن ویروس با اولتراسانتروفوژ و سپس رنگ‌آمیزی و مشاهده آن با میکروسکوپ الکترونی جهت شناسایی ویروس معتبر بوده و آزمایشات انجام

به طور استریل برداشت شده و در مجاورت یخ در مدت کمتر از ۲۴ ساعت به آزمایشگاه ویروس شناسی مؤسسه رازی منتقل گردید. این نمونه‌ها پس از انجام مراحل متداول آماده‌سازی، و بطور مجزا بر روی تیره سلولی Epithelial papiloma cyprini یا EPC و BF2 (تیره گرفته شده از عضله ماهی Blue gill sun fish کشت داده شد. محیط مورد استفاده MEM بوده که در مرحله رشد ۱۵٪ سرم جنین گوساله و جهت نگهداری ۵٪ سرم گوساله به آن اضافه شده بود و حاوی آنتی‌بیوتیک‌های پنی‌سیلین، استرپتومایسین، کانامایسین و آمفوتریسین B جهت جلوگیری از رشد باکتریها و قارچها بوده است. قبل از آلوده کردن کشتهای سلولی، نمونه‌های تهیه شده از نظر عدم آلودگی به مایکوپلاسماها در محیط PPLO آگار کشت داده شد. پس از ظهور ضایعات سلولی (CPE) که نشانگر رشد ویروس بوده است، کشتهای سلولی را چندین بار منجمد و ذوب کرده تا سلولها کاملاً شکسته شده و ویروس‌ها آزاد گردند.

شیرابه حاصله در طی ۲ مرحله متوالی سانتریفوژ گردید: ۱- در دور ۳۰۰۰ به مدت نیم ساعت برای ته نشین شدن مواد اضافی ۲- اولتراسانتروفوژ مایع رویی به مدت یک ساعت با دور ۴۰۰۰۰ برای ته نشین کردن ویروس. از رسوب حاصله جهت تعیین نوع ویروس تهیه گردید و پس از رنگ‌آمیزی به روش منفی با فسفوتنگستیک اسید با میکروسکوپ الکترونی (Philips 400) موجود در مؤسسه رازی مورد مشاهده قرار گرفت.

## نتایج

پس از پیگیری مداوم و هماهنگیهای انجام شده با پرورش دهندگان ماهی، با واردی از تلفات ماهی کپور علفخوار برخورد شد که اقدام به نمونه‌گیری از ماهیان بیمار شد.

علایم عمده ماهیان بیمار عبارت بودند از: تیره

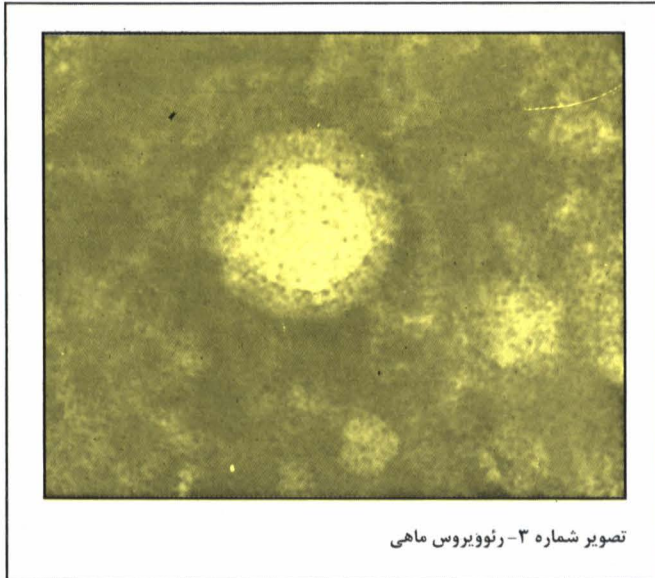
## مقدمه

بیماری همورازیک یکی از بیماریهای مهم ماهی کپور علفخوار است که در کشور چین باعث تلفات قابل ملاحظه‌ای در ماهیان بندانگشتی<sup>۵</sup> و یک ساله شده است. رتوویروس عامل بیماری در سال ۱۹۸۴ توسط Chen و Jiang شناسایی و معرفی گردید. قطر این ویروس ۷۰ تا ۸۰ نانومتر بوده و تقارن آن ۲۰ وجهی ذکر شده است. Deng و همکاران در سال ۱۹۸۵ حساسیت تیره‌های سلولی مختلف جهت کشت ویروس را مورد بررسی قرار داده‌اند. در این بررسی از میان تیره‌های سلولی PHG; GCE; GCTF; GCK/84; CAB/80; BCC; حساسترین تیره GCK/84 تشخیص داده شد؛ با این حال تیره‌های دیگر برای مطالعه ویروس قابل استفاده بوده‌اند و ویروس روی آنها رشد کرده است.

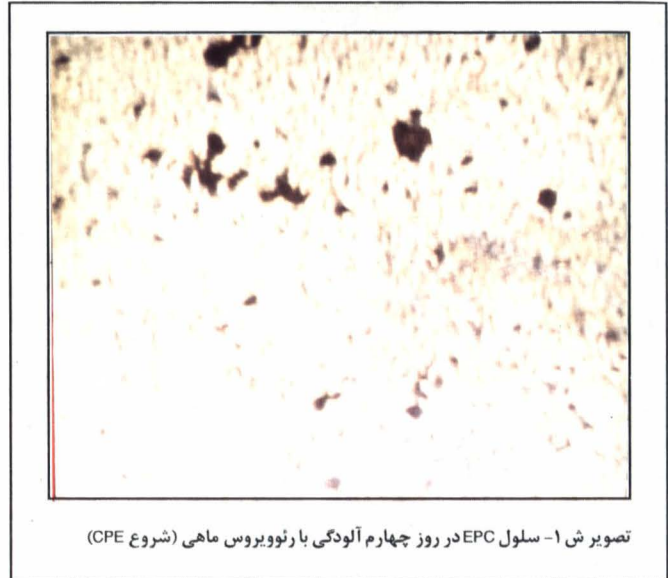
بیماری ناشناخته‌ای در ماهیان کپور علفخوار استان خوزستان و سایر نقاط کشور موجود بوده است که طی سالهای منتهی به تلفات شدیدی را در این گونه ماهیها به دنبال داشته است. در استان خوزستان اولین تلفات در سال ۱۳۶۷ در یکی از کارگاههای پرورش ماهی اتفاق افتاد که باعث تلف شدن بیش از ۵۰۰ قطعه ماهی حدود یک کیلوگرمی شد. پیغان و همکاران (۱۳۷۳)، اپیدمی بیماری، علائم، ضایعات پاتولوژیک، آلودگی انگلی و باکتریایی ماهیان بیمار را مورد بررسی قرار دادند. در این بررسی، ایشان احتمال اینکه بیماری با منشاء ویروسی باشد را تأیید نمودند. پس از آن لزوم یک بررسی ویروس شناسی بیماری احساس گردید. این تحقیق توسط مرکز تحقیقات شیلاتی استان خوزستان و مؤسسه تحقیقات واکسن و سرمسازی رازی با هدف شناسایی نوع ویروس انجام گردید و اولین تحقیقی است که در زمینه ویروس شناسی ماهی در کشورمان، ویروسی جدا شده است.

## روش کار

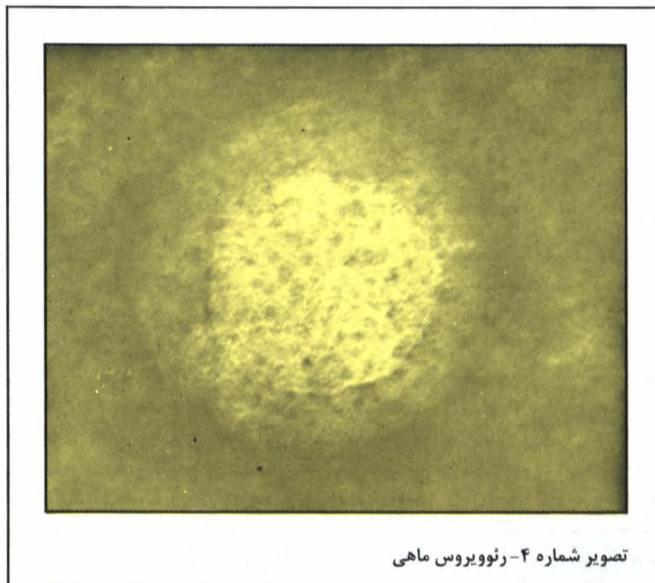
نمونه‌هایی از کبک، طحال و کلیه‌های ماهیان بیمار



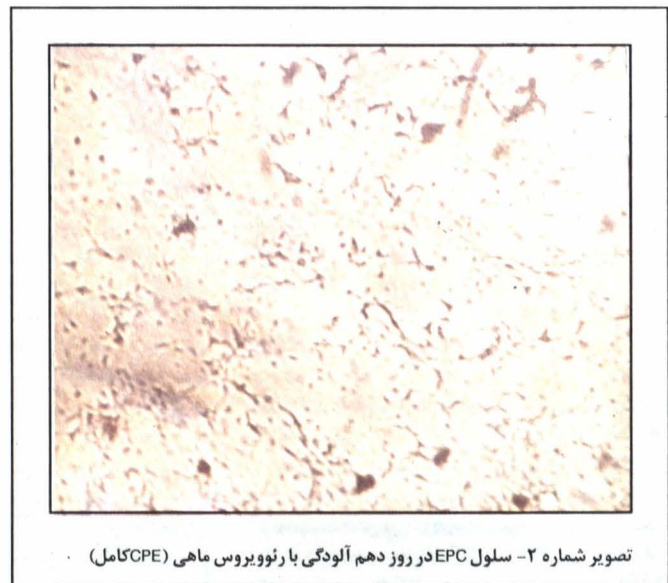تصویر شماره ۳- رئوویروس ماهی



تصویر ش ۱- سلول EPC در روز چهارم آلودگی با رئوویروس ماهی (شروع CPE)



تصویر شماره ۴- رئوویروس ماهی



تصویر شماره ۲- سلول EPC در روز دهم آلودگی با رئوویروس ماهی (CPE کامل)

physicochemical characterization of the haemorrhagic virus of grass carp. J. of Fish Dis 29 832-5.  
 5- Meyer, P., 1984, Experimental pathogenicity of reovirus 13p2 for Juvenile American Oysters. Fish Dis.; 3(3); 187-202.  
 6- Meyers, 1983, Serological and histopathological responses of rainbow trout, *G. richardson*, to experimental infection with the 13p2 reovirus. J. of Fish Dis.; 6(3); 277-92.  
 7- Plamb et al., 1979, Fish viruses: A double-stranded DNA icosahedral virus from a north American cyprinid. J. of Fish Res: 36; 1390-4.  
 8- Winton et al., 1981, Isolation of a new reovirus from chum salmon in Japan. J. of Fish Pathol.; 15; 155-62.  
 9- Wolf. K., 1988, Fish viruses & fish viral disease. P. 65. Grass Carp Viruses.

#### پاورقی

- 1- Grass carp 2- Haemorrhagic disease 3- Epitelial papiloma cyprini 4- Cythopatic effect 5- Fingerlinges
- منابع مورد استفاده
- 1- Ahne & Kolbl, 1987, Occurence of reoviruses in European Cyprini fishes. J. Appl. Ichthyl.; 3 (3); 139-41.
- 2- Amend et al., 1984, Evidence for the lack of antigenic competition of various combinations of *Vibrio anguillarum*. J. of Fish Dis.; 17; 293-9.
- 3- Amend et al. 1984. Characteristics of a previously unidentified virus from channel catfish. Aquat. Sci.; 41(5); 807-11.
- 4- Chen & Jiang, 1984, Morphological and

شده متعاقب مشاهدات کلینیکی و پاتولوژیکی مؤید وجود بیماری هموراژیک در ماهیان کپور علفخوار خوزستان می باشد.

#### تشکر و قدردانی

بدینوسیله از آقای دکتر شریف پور و انستیتو اکوکالچر استرلینگ اسکاتلند که تیره های سلولی ماهی را ارسال نمودند و از مسئولین محترم مؤسسه رازی کرج و مؤسسه تحقیقات شیلات آقایان دکتر دلیمی، دکتر مهربانی، آقای مرمضی و کارشناسان بخش ویروس شناسی آقایان وحید چایچی، عوض اسدیان و رضا سرمست که در انجام این تحقیق از مساعدتهای ایشان بهره مند بوده ایم، تشکر می گردد.