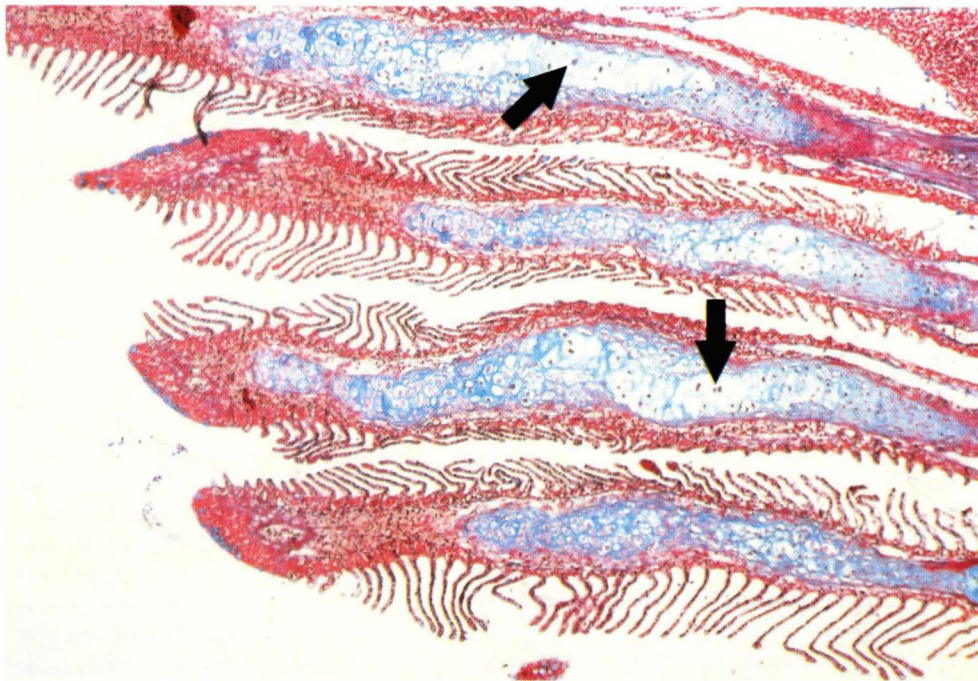


کمبود ویتامین C در قزل آلاهی رنگین کمان



دکتر حسین ابراهیمزاده موسوی
عضو هیأت علمی دانشکده دامپزشکی دانشگاه تهران

شکل ۱- غضروف لابه‌های آبششی اولیه خمیده و به طور نامنظم متسع و کشیده شده‌اند، سلولهای غضروفی واکوتل‌های آبکی را نشان می‌دهند (→)

تولیدین^۷ رنگ آمیزی شدند.

نتایج

اغلب تغییرات پاتولوژیکی، در ماهیانی که از کمبود ویتامین C رنج می‌برند در بافتهای پشتیبان (کلاژن، استخوان، غضروف)، در عضلات و در اندامهای تشکیل دهنده خون رخ می‌دهد. از دست دادن قسمتی از کلاژن که به جای آن یک شفاف شدگی نامنظم^۸ پدیدار می‌گردد عموماً^۹ یک کاهش ساختمانی را نشان می‌دهد. برای مثال تغییرات کلاژن در کوریوم پوست، تیغه‌های آبششی به صورت خمیدگیها و انحنای مشخص بروز میکند، و در پیاز شریانی، در دریچه‌های سینوس بطنی قلب، در زیر مخاط روده و در ناحیه ضریع ستون مهره‌ای نیز رخ می‌دهد.

مراحل مختلف دیسپلازی از قبیل پوکی استخوان^۹، استخوانی شدن و دیستروفی غضروف در بافتهای استخوانی و بافت غضروفی ماهیان با کمبود ویتامین C مشاهده گشت. یافته‌های ماکروسکوپی شامل کوتاه شدن سرپوش آبششی یا دنداندار شدن لبه‌ها به طور آشکار و کاهش استحکام می‌باشد. مقاطع بافت‌شناسی اغلب به طور قابل توجهی استئوپروز استخوان سرپوش آبششی را نشان می‌دهند. مراحل مختلف روند تخریبی در کلاژن ضریع سبب جابجایی صفحات استخوانی (مانند قرار گرفتن یک فلس بر روی فلس

گونه‌های جانوری	بیوسنتز اسید آسکوربیک
پریماتها (انسان، میمون)، خفاش، خرگوش	ناتوان در بیوسنتز
پرندگان، پستانداران (خوکچه)	بیوسنتز در کبد
دوزیستان، پرندگان، خزندگان	بیوسنتز در کلیه
ماهیان، بی‌مهرگان (مثل حشرات)	ناتوان در بیوسنتز

مواد و روش کار:

ماهیان قزل‌آلای با وزن ابتدایی حدود ۲ گرم در دو محیط مختلف پرورش داده شدند. بعضی نمونه‌ها در مخازن پلاستیکی ۵۰۰ لیتری با درجه حرارت ۱۰⁺ ۱۵⁺ نگهداری شدند. آب تأمین کننده مخازن مرتباً باید در جریان باشد. بعد از ۷ ماه، وزن متوسط ماهیان حدود ۷۰ گرم می‌باشد (متغیر بین ۳۷ تا ۱۲۱ گرم).

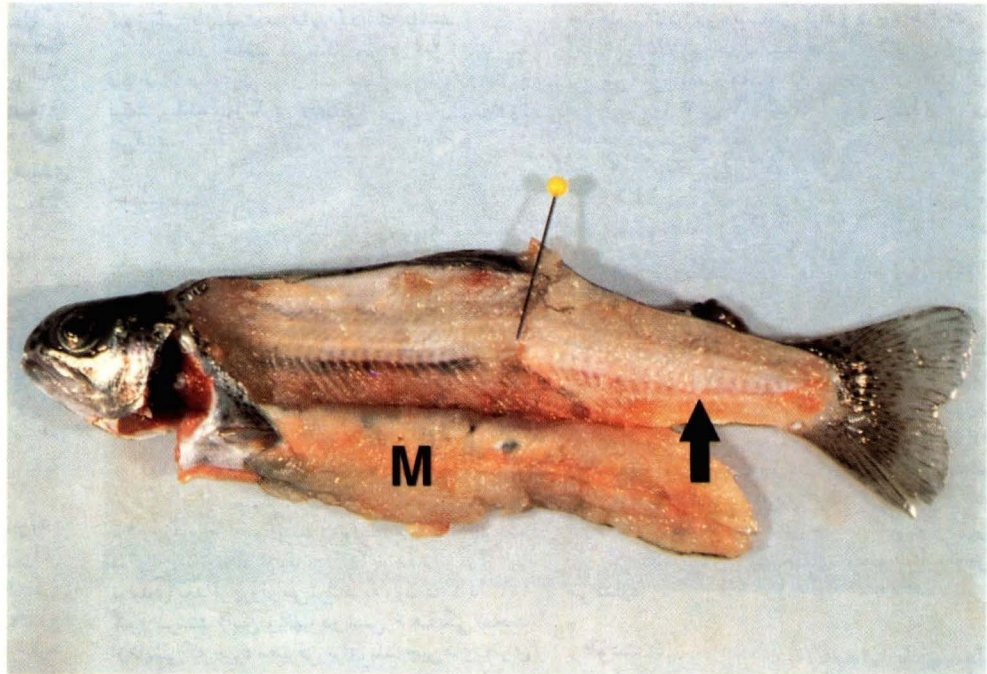
سایر ماهیان باقی مانده در مخزن مدور ۱۵۰۰ لیتری با درجه حرارت ۲⁺ ۱۰⁺ نگهداری می‌شوند. منبع آب مورد استفاده بوسیله ایجاد ضربه به آب هوادهی می‌شود. وزن زنده متوسط بعد از ۱۵ ماه حدود ۱۰۰ گرم می‌باشد (محدوده وزنی بین ۴۸ تا ۲۱۰ گرم).

ماهیان مورد آزمایش و شاهد (کنترل) تحت شرایط یکسانی نگهداری می‌شوند، تحقیقات بافت‌شناسی با مواد تثبیت شده در محلول بویون ادامه یافت. بافتها در پارافین قرار گرفته و مقاطعی با ضخامت ۴ تا ۶ میکرومتر بوسیله روشهای استاندارد H&E^{۱۰}، PAS^{۱۱}، VG^{۱۲}، آزان^{۱۳} و آبی

مقدمه:

ویتامین C یا اسید آسکوربیک برای بقا بسیاری از اعمال حیاتی بدن ضروری است. حیوانات اهلی توانایی سنتز این ویتامین را دارند. ماهیان و موجودات پست قادر به سنتز این ویتامین نیستند. توانایی بیوسنتز ویتامین C تا سطح تکامل دوزیستان توسعه نیافته است و همچنین گونه‌هایی از حیوانات از قبیل خوکچه هندی، مرغ نغمه‌سرا و پریماتها این توانایی را بدست آورده و دوباره در طول زمان این توانایی را از دست داده‌اند. دلیل ناتوانی حیوانات ذکر شده برای سنتز ویتامین C از دست دادن آنزیم L-gulonolactone oxidase است. در بین ماهیان، کپور معمولی تنها ماهی می‌باشد که فعالیت آنزیم فوق در آن مشاهده شده است. به هر حال تحقیقات جدید توسط Dabrowski و همکاران (۱۹۸۸) رخداد مشخص علائم کمبود ویتامین C از قبیل سندرم پشت شکسته^{۱۴} و زخم دم را در کپورهایی که با میزان ناکافی ویتامین C تغذیه شدند، نشان دادند. با وجود مشخص شدن ضرورت ویتامین C برای ماهیان مقالات محدودی بر روی هیستوپاتولوژی کمبود ویتامین C نگاشته شده است. این مقالات تا حد زیادی کوشش کرده‌اند که تغییرات پاتولوژیکی ناشی از کمبود ویتامین C در قزل‌آلای رنگین کمان را بیان کنند. در جدول ۱ توانایی سنتز ویتامین C در ارتباط با مراحل سیر تکاملی مشاهده می‌شود.

شکل ۲- شکستگی ستون مهره همراه با جابجائی جانبی و ایجاد کال استخوانی (سنجاق)، استخوانی شدن کانونی در ناحیه پشتی دم (→)؛ عضله (M) به صورت غیر عادی اسفنجی و ادماتوز شده است. طول ماهی قزل آلا ۲۳ سانتیمتر است.



شدید سلولها مشاهده می‌شود. و روش ازدیاد این نوع تخریبها هنوز به صورت موضوع مورد مطالعه مطرح می‌باشد. کم خونی در کمبود ویتامین C شرح داده شده است که می‌توان به علت اثر مثبت ویتامین C روی جذب آهن و بهبود ذخیره آهن در کبد و طحال باشد. ویتامین C روی سیستم ایمنی هم اثر مثبت دارد. اضافه کردن ویتامین C در طول بیماریهای باکتریایی و انگلی به طور قابل توجهی میزان مرگ و میر را کاهش می‌دهد. دلیل این امر هنوز معلوم نیست ولی ممکن است به علت افزایش قدرت، سرعت و عکس‌العمل آنتی‌بادی اختصاصی و یا عکس‌العملهای غیر اختصاصی از قبیل بهبود بیگانه‌خواری و تحریک لنفوسیتها باشد. به هر حال افزایش قابل توجه نیاز به ویتامین C در حیوانات مختلف و ماهیان تحت استرس مسئله‌ای غیر قابل انکار است. در رابطه با روشهای عمل ویتامین C در ماهی و دیگر حیوانات مطالعات کمی انجام شده است و تحقیقات بیشتری برای دستیابی به این روشها لازم است.

پاورقی‌ها:

- 1- Broken back syndrome
- 2- Tail erosion
- 3- Haemalum-eosin
- 4- Periodic acid schiff's reaction
- 5- Van Giesin
- 6- Azan
- 7- Toluidine blue
- 8- Irregular hyalinization
- 9- Osteoprosis
- 10- Scoliosis
- 11- Lordosis
- 12- Kyphosis
- 13- Mononuclear
- 14- Haematopoietic
- 15- Exocrine

منبع مورد استفاده:

- 1- W. Meier and T. Wahli,; Vitamin C deficiency in the rainbow trout (*Oncorhynchus mykiss*), Animal Production Highlights La Roche Ltd.

تغییرات مناطق کلاژن را نشان نمی‌دهد.

بحث:

در این تحقیقات مهمترین تغییرات هیستوپاتولوژی ناشی از کمبود ویتامین C در قزل‌آلای رنگین کمان شرح داده شد است. مقالات متعددی تغییرات در ستون مهره‌ها را به عنوان يك علامت مشخص کمبود ویتامین C در آزادماهیان و همچنین در گربه ماهی، روگامی بیان می‌کنند. در مقایسه با گربه‌ماهی، قزل‌آلای مورد بررسی تقریباً يك کاهش کلی در بافت همبندی و افزایش کندروسیت‌ها در ناحیه ستون مهره‌های آسیب دیده را نشان می‌دادند و بر خلاف این تغییرات آبشش‌ها و صفحاتی که بافت‌های پشتیبان را می‌پوشاند در مراحل اولیه در تمام ماهیان مشاهده می‌شود. می‌توان این علائم را به‌عنوان يك نشانی خاص کمبود ویتامین C در قزل‌آلای رنگین کمان مورد توجه قرار داد.

درجه حرارت محیط و فعالیتهای متابولیک همراه آن نیز روی تغییرات پاتولوژیکی ناشی از کمبود ویتامین C در ماهیان اثر می‌گذارد. در درجه حرارت پایین علائم کمبود بسیار دیرتر ظاهر گردید و علائم با شدت شرح داده شده رخ نمی‌دهند. علاوه بر آسیب‌های شناخته شده به بافت پشتیبان، کمبود ویتامین C باعث تغییرات پاتولوژیکی در سیستم خونساز می‌شود که این به صورت اترفی

دیگر در بسیاری از ماهیان می‌شود. غضروف در رشته‌های آبششی تغییرات سلولی مشخص با حفره‌های بزرگ را نشان می‌داد که با بافتهای همبندی پشتیبان و تغییر شکل یافته همراه شده بود (شکل ۱). تغییرات در ستون مهره‌ها شامل انحراف افقی^{۱۱}، انحراف عمودی^{۱۱} و برآمدگی ستون مهره‌ها^{۱۱} می‌باشند. شکستگیها، که گاهی اوقات همراه با جابجایی، کوفتگی و استخوانی شدن می‌باشند در مواردی مختلفی مشاهده می‌گردند (شکل ۲)، استخوانهای مبتلا نواحی استئوپروز را نشان می‌دهند، اما نواحی با افزایش استخوانی شدن واضح که به تغییر محل یا فشردگی طناب نخاعی منجر می‌گردد نیز دیده می‌شود. بافت همبند افزایش یافته اما نفوذ سلولهای تک هسته‌ای^{۱۳} در ناحیه‌ای که جراحی استخوانی دارد یا وجود نداشته و یا بسیار کاهش یافته است.

علائم آتروفی در عضلات اسکلتی مشاهده می‌شود که شامل تغییرات میوگلیتیک و خونریزی‌های داخل عضلانی است، که به ویژه در ناحیه تخریب شده ستون مهره‌ها قابل مشاهده است، با وجود این حتی تغییرات جزئی نیز در میوکارد قابل جستجو نمی‌باشد. بافت خون ساز^{۱۴} در قسمت قدامی کلیه و بافت بینابینی قسمت خلفی کلیه کاهش یافته بود. غده برون‌ریز^{۱۵}، کلیه، کبد، پانکراس و سایر اندامها هیچ تغییری جدای از