



نگرشی ماکروسکوپیک و هیستوپاتولوژیک بر عوارض اکتسابی قلب گوسفند در کشتارگاه شهرستان شهرکرد

• غلامعلی کجوری، گروه علوم درمانگاهی، دانشکده دامپزشکی، دانشگاه شهرکرد
• ایرج کریمی، گروه پاتوبیولوژی، دانشکده دامپزشکی، دانشگاه شهرکرد
• محسن ملکیان، دانش آموخته دکترای دامپزشکی

تاریخ دریافت: آبان ماه ۱۳۸۳ تاریخ پذیرش: مردادماه ۱۳۸۳

چکیده

این بررسی در طی فصول بهار و تابستان در کشتارگاه شهرستان شهرکرد روی ۱۰۰۰ رأس گوسفند انجام گرفت و هدف از انجام آن بررسی ماکروسکوپیک و هیستوپاتولوژیک عوارض اکتسابی قلب در گوسفندان کشتار شده در این شهرستان بود. از ۱۰۰۰ مورد قلب بازرسی شده تنها ۹۶ مورد دارای عارضه ظاهری بود که پس از تهیه مقاطع هیستوپاتولوژیک، فراوانی نسبی عوارض میکروسکوپیک ۳/۷ درصد تعیین گردید. همچنین فراوانی نسبی آلودگی قلب به بیماریهای انگلی معادل ۳/۲ درصد برآورد گردید. شایان ذکر آنکه از ۳۷ نمونه مورد بررسی، آلودگی به سارکوسیستوز میکروسکوپیک در ۱۰ مورد به اثبات رسید و این در حالی است که در بازرسی ظاهری قلب هیچگونه نشانه ای از آلودگی وجود نداشت. این موضوع ضرورت توجه هرچه بیشتر به مصرف خوراکی قلب گوسفند را مشخص ساخته و زنگ خطری برای بهداشت عمومی می باشد. همچنین با توجه به آنکه اکثر گوسفندان کشتار شده زیر یکسال سن داشته و جنس آنها نر بود، لذا اختلاف معنی داری از نظر حضور ضایعات و ارتباط آن با سن و جنس در سطح $p < 0.05$ مشاهده نگردید.

کلمات کلیدی: قلب، سارکوسیست، گوسفند، بهداشت عمومی.

Pajouhesh & Sazandegi No 65 pp: 24-30

Macroscopical and histopathological study on acquired heart disorders of sheep in Shahrekord slaughter house.

By: Kojouri Gh. A., Karimi, Department of Pathobiology, School of Veterinary Medicine, Shahrekord University, Shahrekord, Iran. I. and Malekian. M. Department of, School of Veterinary Medicine.

In Spring and Summer, one thousand hearts of sheep were inspected for acquired heart disorders. Macroscopical examination indicated that 96 cases had the following signs; Haemorrhage on myocardium and endocardium (69 cases), cysticercosis (16 cases), hydatidosis (6 cases), hemorrhage on tricuspid valve (1 case), myocardial necrosis (1 case), cardiac myomalacia (1 case), epicarditis (1 case) and haemopericardium (1 case). Histopathological investigations were confirmed only 37 cases (3.7%) with; cysticercosis (26 cases), hydatidosis (6 cases), hemorrhage on tricuspid valve (1 case), myocardial necrosis (1 case), cardiac myomalacia (1 case), epicarditis (1 case) and haemopericardium (1 case). Statistical analysis indicated that there is no any significant relationship between age and sex and frequency of acquired heart disorders. Authors concluded that the presence of microscopical sarcocystosis without any signs of macroscopic infestation could be a hazard for public health.

Key words: Heart, Sheep, Sarcocystosis, Cardiac disease, Public health.

مقدمه

ناهنجاریهای اکتسابی قلب به دلیل ابتلا به تعداد بیشماری از بیماری‌ها نظیر اختلالات تغذیه‌ای، مسمومیت، آلودگی‌های انگلی و عفونی پدید می‌آیند. قلب از مهمترین اندام‌های حیاتی بدن محسوب شده و هرگونه اختلال در عملکرد آن نه تنها منجر به ناتوانی حیوان شده بلکه موجبات مرگ وی را نیز فراهم می‌نماید.

در مجموع بیماری‌های اکتسابی قلب را به درگیری‌های پریکارد، میوکارد و آندوکارد مربوط دانسته و بر این اساس مورد بررسی قرار می‌دهند.

تظاهر اصلی بیماری‌های تأثیر گذار بر پریکارد به صورت پریکاردیت خواهد بود (۷، ۸). از علل اصلی پدید آورنده پریکاردیت در دام‌های بزرگ می‌توان به نفوذ اجسام خارجی، انتقال عفونت از خون، گسترش عفونت از ریه‌ها و پرده جنب، حمله اختصاصی ویروس‌هایی نظیر تورم سرخرگی ویروسی اسب سانان^۱، آنفولانزای اسبی^۲ و حضور توده‌های سرطانی نام برد (جدول ۱). البته مواردی از پریکاردیت با منشأ نامعلوم (خود به خودی) نیز گزارش شده است (۷، ۸).

از علل پدید آورنده اختلالات میوکارد می‌توان به موارد زیر اشاره نمود (۷):

۱ - میوکاردیت باکتریایی (گورم، سل، *Haemophilus somnus*، *Clostridium chauvoei*).

۲ - میوکاردیت ویروسی (تب برفکی، طاعون اسبی، تورم سرخرگی ویروسی اسب سانان، کم‌خونی عفونی اسب سانان، زبان آبی)

۳ - میوکاردیت انگلی (سیستی سرکوس، سارکوسیست، سارکوسپوریس، *Neospora caninum*، لارو استرونژیلاس و اسپروکتی به نام *Borrelia*)

(burgdorferi)

۴ - کمبودهای تغذیه‌ای (کمبود ویتامین E و سلنیوم، کمبود مس، آهن و کبالت)

۵ - مسمومیت با موادی همچون سلنیوم، آرسنیک، جیوه، فسفر و تالیوم، گوسپیول کنجاله پنبه دانه، فلوروآستات (۱۰۸۰)، گیاهان آفاقیا^۳، گاسترولوبیوم^۴، اکسی لوبیوم^۵، دیجیتالیس^۶ و خزرهره^۷، داروهای سوکسینیل کولین، کاتکولآمین، گزیلازین (رامپون در نشخوارکنندگان)، موننژین (خصوصاً در اسب و سپس در گاو، گوسفند و خوک) و تجویز بیش از حد ویتامین D.

۶ - انفارکتوس با منشأ آمبولی^۸

۷ - تومورها (لوکوز ویروسی گاوان^۹)

۸ - زهر مار زنگی^{۱۰} در اسب

۹ - علل توارشی

۱۰ - علل ناشناخته و نامعلوم

به التهاب داخلی ترین لایه قلب آندوکاردیت گفته می‌شود. آندوکاردیت به دلیل عفونت با باکتری‌های زیر در دام‌های بزرگ شکل گرفته و بدین ترتیب اختلالات مکانیکی قلب را پدیدار می‌نماید (۷):

استرپتوکوک آلفا - همولیتیک (گاو و اسب)، *Pyogen Actinomyces* (گاو، گوسفند و خوک)، *Cl. chauvoei* (شاربن علامتی در گاو^{۱۱}).

Mycoplasma mycoides (گاو)، موارد نادری از عفونت با *Erysipelothrix rhusiopathia* (یا انسیدیوز^{۱۲} در گاو، گوسفند و خوک)، انواع استرپتوکوک (گوسفند و خوک)، *E. coli* (گوسفند و خوک)، *Actinobacillus equuli* (اسب)، انواع پاستورلا و انواع پزودوموناس (اسب).

فراوانی نسبی گردید.

بررسی ماکروسکوپیک

بعد از ذبح دام و قبل از جداسازی سر حیوان، دو برجسب با شماره یکسان بر روی سر و بدن حیوان نصب و سن دام از روی دندان‌ها تشخیص داده می‌شد.

برجسب نصب شده روی بدن، در مرحله بعدی روی قلب و ریه حیوان منتقل می‌شد. بعد از بازرسی عروق قلبی، قلب از منتهی‌الیه محل اتصال جدا و ظاهر پریکارد از لحاظ شفافیت، افزایش مایع پریکارد، خون و چسبندگی مورد بررسی قرار می‌گرفت. سپس بخش‌های مختلف قلب از لحاظ اتساع، هیپرتروفی، آتروفی، پرخونی، کم‌خونی، خونریزی و وجود هرگونه برجستگی مورد بازرسی دقیق قرار می‌گرفت.

مواد و روش کار

این بررسی در طی فصول بهار و تابستان بر روی ۱۰۰۰ رأس گوسفند کشتاری در کشتارگاه شهرکرد انجام گرفت. ابتدا براساس فرم شماره یک، اطلاعات فردی ثبت و پس از شماره گذاری گوسفندان، لاشه‌ها در طول خط کشتار دنبال و مورد بررسی قرار گرفتند.

بازرسی در مرحله اول به صورت ماکروسکوپیک انجام و سپس در صورت وجود ضایعات آشکار و یا مشکوک شدن به هرگونه بیماری احتمالی، اقدام به نمونه‌گیری جهت آزمایش هیستوپاتولوژی و بررسی میکروسکوپیک شد. ثبت هر عارضه اکتسابی منوط به تأیید هیستوپاتولوژیک نمونه بود و پس از دریافت نتایج نهایی اقدام به گزارش آنها به صورت توزیع فراوانی و

فرم شماره ۱: فرم ثبت مشخصات کالبدگشایی و هیستوپاتولوژی نمونه‌های کشتارگاهی

شماره	تاریخ نمونه‌برداری	محل نمونه‌برداری	جنس دام	سن دام
ملاحظات	نتایج هیستوپاتولوژی	علامت کالبدگشایی		

روش انجام آزمایشات هیستوپاتولوژیک

نمونه‌ها از قسمت‌های مشکوک به بیماری و یا واجد ضایعات آشکار به قطر ۵ میلی‌متر تهیه و در داخل ظروف درب دار حاوی فرمالین ده درصد وارد می‌شود. سپس در اسرع وقت به آزمایشگاه منتقل و از نمونه‌ها مقاطع هیستوپاتولوژیک تهیه و به روش هماتوکسیلین-انوزین رنگ آمیزی می‌شود.

روش تجزیه و تحلیل آماری

یافته‌ها به صورت فراوانی و فراوانی نسبی گزارش و ارتباط مابین حضور ضایعه و سن و جنس توسط روش آماری مربع کای در سطح $p < 0.05$

محاسبه گردید.

نتایج حاصل از این بررسی به طور خلاصه در جداول ۲ و ۳ آورده شده است.

همانگونه که در جداول ۲ و ۳ و شکل‌های ۱ تا ۱۲ مشاهده می‌شود، عوارض اکتسابی قلب گوسفندان منطقه شهرکرد بسیار متنوع بوده و در این بین میوکاردیت انگلی حاصل از عفونت با سیستی سرکوس از فراوانی نسبی قابل توجهی برخوردار است. خاطر نشان می‌سازد که پاتولوژیک بودن برخی از یافته‌های ماکروسکوپیک (همچون خونریزی بر سطح آندوکارد)، در آزمایش میکروسکوپیک به اثبات نرسید و لذا در برآورد میزان شیوع

جدول ۱- علل میکروبی ایجاد کننده پریکاردیت در حیوانات

خوک	اسب	گوسفند	گاو
(۱) پاستورلوز	(۱) انواع استرپتوکوک‌ها (اکوئی و زواپیدرمیکوس)	<i>Pasturella multocida</i> (۱) <i>P. haemolytica</i>	(۱) پاستورلوز
(۲) گونه‌های مایکوپلاسما به‌ویژه هیورینیس	(۲) سل	<i>Staph. aureus</i> (۲)	(۲) سیاه‌مرض؛ اگر بیشتر از ۲۴ ساعت زنده بماند
(۳) انواع هموفیلوس، بیماری گلاسر و پلوروپنومونی	(۳) <i>Actinobacillus equuli</i> (۳)	(۳) انواع مایکوپلاسما	(۳) آنسفالومیلیت تک‌گیرگای ^{۱۳}
(۴) انواع استرپتوکوک‌ها	(۴) پریکاردیت ایدیوپاتیک تراوشی	(۴) باپریوز (۴)	(۴) انواع <i>Haemophilus samnus</i>
(۵) سالمونلوز	----	----	(۵) سل
----	----	----	<i>Pseudomonas aeruginosa</i> (۶)
----	----	----	(۷) انواع مایکوپلاسما

عوارض اکتسابی محسوب نشدند.

ارزیابی می‌گردید.

نتایج

به طور کلی از ۱۰۰۰ رأس گوسفند بازرسی شده، ۹۱۰ مورد نر و ۹۰ مورد ماده بودند. محدوده سنی گوسفندان کشتار شده در بین ۳ الی ۹ ماه بود و در مجموع از ۹۶ مورد مشکوک به عوارض اکتسابی مشاهده شده تنها ۳۷ مورد توسط آزمایش هیستوپاتولوژیک تأیید گردید. لذا فراوانی نسبی عوارض اکتسابی قلب ۳/۷ درصد (با احتساب یک مورد هموپریکاردیوم)

بحث

این بررسی نشان داد که عوارض اکتسابی قلب در گوسفندان کشتاری شهرستان شهرکرد از فراوانی نسبی ۳/۷ درصدی برخوردار است. اما باید دانست که برخی از عوارض قلبی همچون شکل قلبی تب برفکی و میوکاردیت حاصل از کمبود سلنیوم منجر به مرگ حیوان شده و لذا

جدول ۲- توزیع فراوانی و فراوانی نسبی عوارض اکتسابی قلب در بازرسی ماکروسکوپی قلب ۱۰۰۰ رأس گوسفند کشتاری در شهر کرد

عوارض اکتسابی قلب	توزیع فراوانی	فراوانی نسبی
۱ - خونریزی در عضله بطنی و اندوکارد	۶۹	٪ ۶/۹
۲ - خونریزی بر دریچه سه لتی	۱	٪ ۰/۱
۳ - سیستی سرکوز	۱۶	٪ ۱/۶
۴ - هیداتیدوز	۶	٪ ۰/۶
۵ - قلب شل شده	۱	٪ ۰/۱
۶ - وجود نقاط سفید رنگ و چسبندگی اپیکارد	۱	٪ ۰/۱
۷ - نکروز عضله قلب	۱	٪ ۰/۱
۸ - هموپریکاردیوم	۱	٪ ۰/۱
۹ - جمع	۹۶ مورد	٪ ۹/۶

جدول ۳- توزیع فراوانی و فراوانی نسبی عوارض اکتسابی قلب در بازرسی ماکروسکوپی قلب ۱۰۰۰ رأس گوسفند کشتاری در شهر کرد

عوارض اکتسابی قلب	توزیع فراوانی	فراوانی نسبی
۱ - سیستی سرکوزیز	۲۶	٪ ۲/۶
۲ - هیداتیدوزیز	۶	٪ ۰/۶
۳ - خونریزی دریچه سه لتی	۱	٪ ۰/۱
۴ - نکروز عضله قلب	۱	٪ ۰/۱
۵ - قلب شل شده	۱	٪ ۰/۱
۶ - اپیکاردیت	۱	٪ ۰/۱
۷ - هموپریکاردیوم	۱	٪ ۰/۱
۸ - جمع	۳۷ مورد	٪ ۳/۷

۱۰۹۲ مورد از قلب های ضبط شده در کشتارگاه های قم و زیاران پرداخته و فراوانی نسبی پریکاردیت و سارکوسیست را به ترتیب ۰/۱۸ و ۰/۳۷ درصد گزارش نمودند (۲).

Sager و Brumloop در آلمان عفونت سارکوسپوریدیایی را به عنوان عامل مرگ ناگهانی بواسطه میوکاردیت مطرح نمودند (۳).

آنچنانکه در منابع آورده شده، چهار نوع سیستی سرکوز منجر به آلودگی در گوسفند می شوند و در این میان عضلات قلب بیشتر توسط *Cysticercus ovis* آلوده می گردد (۱).

Latif و همکاران میزان شیوع کیست های ماکروسکوپی سارکوسیست در گوسفند را ۴/۱ درصد و میزان شیوع کیست های ماکروسکوپی را ۹۷ درصد گزارش نمود. کمترین شیوع کیست های ماکروسکوپی در قلب و بیشترین آن در مری گزارش شد (۵).

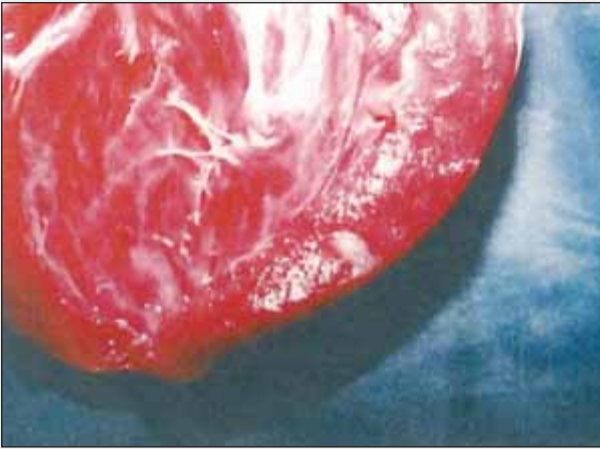
آندوکاردیت مزمن (جوانه زدن دریچهها) حالتی نادر در دامهای جوان بوده و

بررسی کشتارگاهی آنان امکان پذیر نخواهد بود. بررسی آماری نتایج نشان داد که مابین جنس نر و ماده، از نظر حضور ضایعات اکتسابی اختلاف معنی داری وجود ندارد. همچنین از نظر توزیع فراوانی ضایعات در سنین مختلف، اختلاف معنی داری مشاهده نگردید.

همانگونه که در جدول ۲ آورده شده، یک مورد قلب شل شده در این بررسی مشاهده گردید و حضور آن را می توان به مسمومیت و یا کمبود مس ربط داد (شکل ۴).

در این بررسی فراوانی نسبی سارکوسیستوز ماکروسکوپی و میکروسکوپی قابل توجه می نماید. حضور سارکوسیستوز میکروسکوپی بدون هیچگونه نشانه ظاهری زنگ خطری است در ارتباط با مصرف خوراکی قلب گوسفند. همچنین میزان آلودگی به کیست هیداتید معادل ۰/۶ درصد برآورد گردید (شکل های ۲ و ۱۰).

عزی و همکاران (۱۳۷۳-۱۳۷۱) به بررسی ضایعات آسیب شناسی



شکل ۲: میوکاردیت انگلی (سارکوسیست)



شکل ۱: هموپریکارد

پریکاردیت، میوکاردیت و همچنین آندوکاردیت همراه با خونریزی می‌شود (۴).

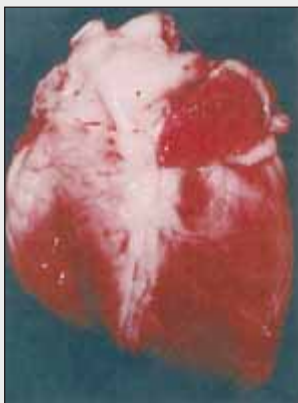پاوقی‌ها

- 1- Equine viral arteritis
- 2- Equine influenza
- 3- *Acacia georgina*
- 4- *Gastrolobium spp*
- 5- *Oxylubium spp*

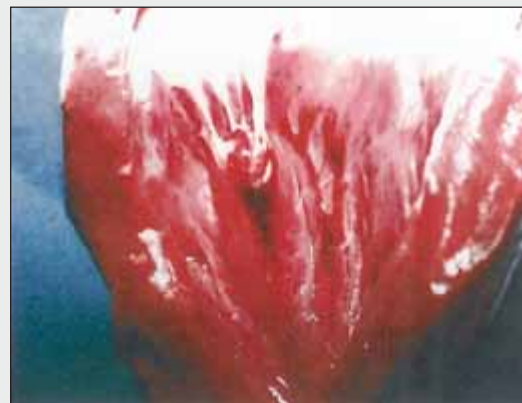اغلب در حیوانات پیر و مبتلا به لنف آدنیت کازئوس، ورم پستان و ذات‌الریه پیشرفته دیده شده است. ولی در بره‌های مبتلا به عفونت نافی و ورم مفاصل نیز مشاهده شده است (۱). در یک همه‌گیری نیز عامل آندوکاردیت دریچه‌های دهلیزی بطنی را *Strep. faecalis* اعلام شده است (۱).

Pathak و Parihar در هند در طی انجام یک مطالعه تجربی در مورد آسیب شناسی بیماری آنتروتوکسمی، هموپریکاردیوم (وجود خون در کیسه پریکارد) و وجود خونریزیهای پتشی بر روی سطح قلب را بواسطه این بیماری گزارش نمودند (۶).

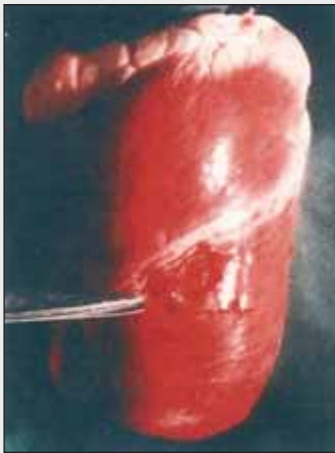Habela و همکاران در اسپانیا، طی یک بررسی در گوسفند نشان داند که آلودگی تجربی گوسفند به *Babesia ovis* باعث



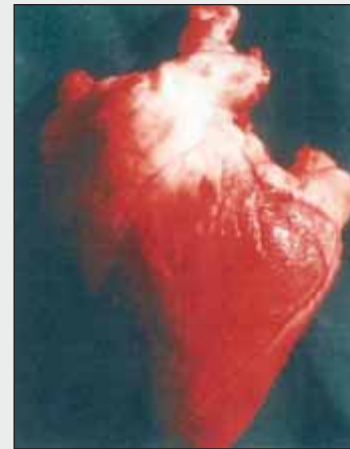شکل ۴: قلب شل شده (Flabby heart)



شکل ۳: خونریزی بر آندوکارد



شکل ۶: میوکاردیت انگلی (کیست هیداتید)

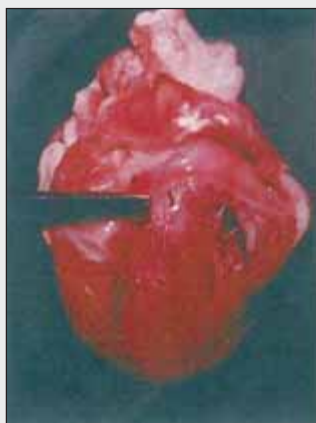


شکل ۵: اپیکاردیت (به نقاط سفید رنگ که از آثار چسبندگی است توجه شود)

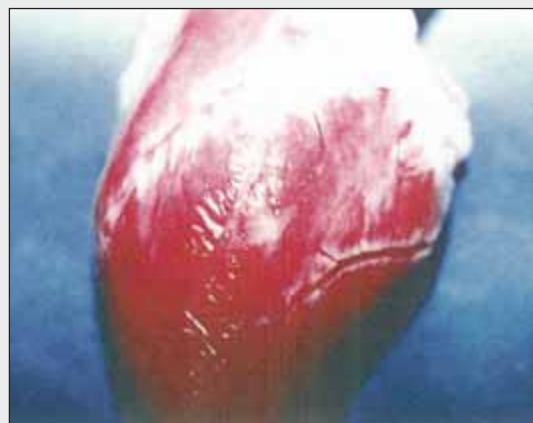منابع مورد استفاده

- ۱ - حسینیون، م و حجازی، م و نادعلیان، ق. ۱۳۶۹؛ بیماریهای گوسفند(نیوسام)، چاپ چهارم، انتشارات شرکت سهامی چهر؛ صفحه: ۴۲۲.
- ۲ - عزی، ع و اهورایی، پ و غلامی، م. ۱۳۷۷؛ بررسی ضایعات آسیب شناسی از نمونه‌های ضبیطی کشتارگاههای قم و زیاران. انتشارات جهادسازندگی، صفحات: ۱۹-۱۸.
3. Brumloop, A. and Sager, M. 1993; Sarcosporidia infection as a cause of sudden death during anesthesia in

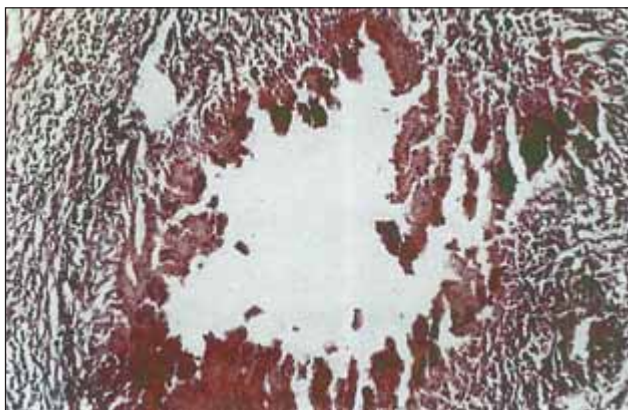
- 6- Digitalis
- 7- Oleander
- 8- Embolic infarction
- 9-Viral leukosis of cattle
- 10- Rattle snake (*Crotalus spp*)
- 11- Black leg
- 12- Insidiosia
- 13- Sporadic bovine encephalomyelitis



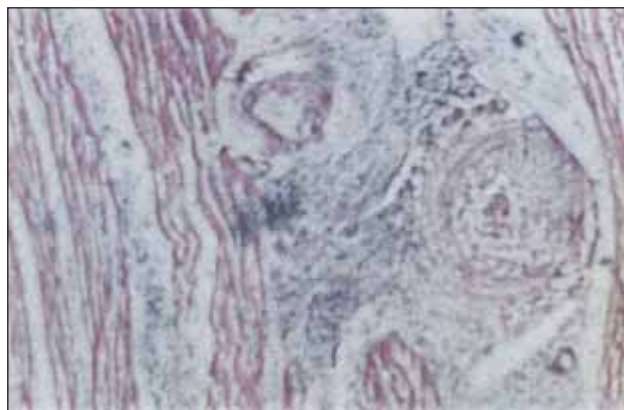
شکل ۸: خونریزی بر درجه سه لتی



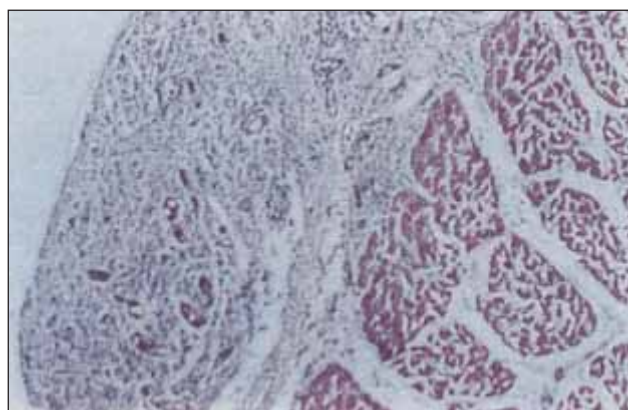
شکل ۷: میوکاردیت نکروتیک



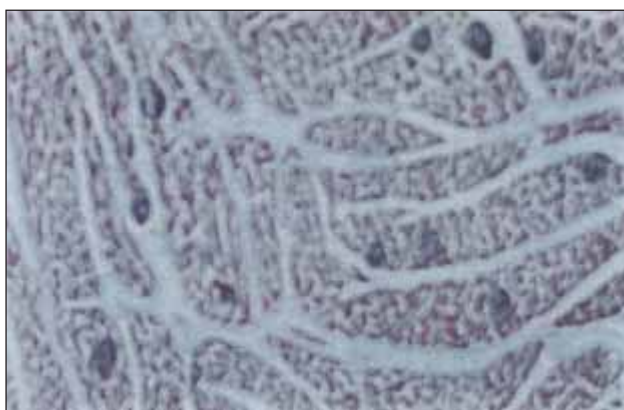
شکل ۱۰: میوکاردیت انگلی حاصل از عفونت سارکوسیستی. در این تصویر سارکوسیست ها به صورت گرد یا بیضوی شکل حاوی اجسام موزی شکل بنفش رنگ جلب نظر می نمایند. جالب آنکه در اطراف آنها هیچ واکنش آماسی مشاهده نمی شود (بزرگنمایی ۱۰×۴۰، رنگ آمیزی H&E).



شکل ۹: یافته میکروسکوپیک شکل ۷ که حکایت از میوکاردیت چرکی دارد. نفوذ نوتروفیلها در بین رشته های عضلانی قلب مشهود است (بزرگنمایی ۱۰×۱۰، رنگ آمیزی H&E).



شکل ۱۲: اپیکاردیت و پریکاردیت. به اورگانیزه شدن افزوده بر روی اپیکارد، پیدایش پلاک های چسبندگی بین اپیکارد و پریکارد، نفوذ بافت همبند و تشکیل عروق جدید توجه شود (بزرگنمایی ۱۰×۱۰، رنگ آمیزی H&E).



شکل ۱۱: نمای میکروسکوپیک یک کیست استحال شده. حضور یاخته های تک هسته ای (ماکروفازها، لنفوسیت ها و پلازما سل ها) در اطراف کیست جلب نظر می نماید (بزرگنمایی ۱۰×۱۰، رنگ آمیزی H&E).

sheep. Berliner Munchener Tierarztliche and Wochenschrift. 106(3) 80-83.
4- Habela, M. A., Reina, D., Navarrete, I., Radondo, E., and Hernandez, S. 1991; Histopathological changes in sheep experimentally infected with *Babesia ovis*. Veterinary Parasitology 38(1)1-12.
5- Latif, B. M., Al-Delemi, J. K., Mohammed, B. S., Al-Bayati, S. M. and Al-Amiry, A. M. ,1999; Prevalence of sarcocystosis spp. In meat producing animal in Iraq. Veterinary Parasitology 84(1-2) 85-90.

6- Pathak, D.C. and Parihar, N.S. .1992; Pathology of enterotoxaemia in sheep: An experimental study. Indian Journal of Animal Sciences 62(3) 245-248.
7- Radostits. O.M., Gay, C. C., Blood, D. C., and Hinchcliff, K. W., 2000; Veterinary Medicine, A textbook of the diseases of cattle, sheep, pigs, goats and horses, eight edition, Baillier Tindal Company, pp: 361-394.
8- Smith, B.P. .2002; Large animal internal medicine, Second edition, Mosby Company, pp: 443-478.