

شناسائی ویروس ایجاد کننده بیماری لکه سفید (WSSD) در میگوی سفید هندی (*Penaeus indicus*) با استفاده از میکروسکوپ الکترونی

• محمد افشار نسب، مؤسسه تحقیقات شیلات ایران
• سهراب اکبری، دانشکده دامپزشکی دانشگاه شیراز

تاریخ دریافت: آبان ماه ۱۳۸۱ تاریخ پذیرش: مهر ماه ۱۳۸۳

Email: mafsharnasab@yahoo.com

چکیده

در تابستان سال ۱۳۸۱ گزارشی از مرگ و میر شدید در میگوهای منطقه چوئیده آبادان واصل گردید. میگوهای بیمار دارای علائم ظاهری از جمله وجود پلاک‌های سفید رنگ، بزرگ شدن هیاتوپانکراس، قرمز شدن رنگ بدن میگو و خالی بودن معده بودند. تعدادی نمونه از میگوهای سالم و میگوهای که علائم بیماری را نشان می‌دادند در محلول نگهدارنده گلوترالدهید ۴٪ فیکس شده و جهت مشاهده بافت‌های میگو با استفاده از میکروسکوپ الکترونی آماده گردید. در مشاهده بافت‌های میگو بالاخص آبشش و بافت‌های اپی‌تلیال روده، سلول‌ها به شدت آسیب دیده و هسته سلول‌ها متورم، کروماتین‌ها به کناره‌های غشا سلول‌ها مهاجرت نموده، سیتوپلاسم رقیق شده و هستک‌ها در سلول ناپدید شده بودند. در مراحل پیشرفته بیماری گنجیدگی‌های داخل سلولی در هسته سلول ایجاد گردیده که ویروس عامل ایجاد کننده بیماری در آن کاملاً مشخص بود. ویروس شناسائی شده به صورت بیضی تا نسبتاً گرد با پوشش سه لایه (Trilamina) که اندازه قطر آن 11 ± 10.7 نانومتر و اندازه طول آن 87 ± 248 نانومتر و اندازه طول کپسول پروتئینی 17 ± 59 نانومتر و قطر کپسول 15 ± 162 نانومتر گزارش می‌گردد. بر اساس نظر کمیته تاکسونومی ویروس‌ها (ICTV) و اطلس ویروس‌های بی مهرگان ویروس را از خانواده Whispoviridae تشخیص و بیماری لکه سفید (WSSD) تأیید می‌گردد. همچنین بر اساس مورفولوژی سروتیپ‌های ایجاد کننده بیماری لکه سفید ویروس تشخیص داده شده به سروتیپ SEMBV شباهت دارد.

کلمات کلیدی: میگوی سفید هندی، میکروسکوپ الکترونی، بیماری لکه سفید، Whispoviridae, SEMBV.

Pajouhesh & Sazandegi No 66 pp: 8-13

Identification of white spot syndrome disease (WSSD) by electron microscopy in *Penaeus indicus*

By: Afsharnasab, M. Iranian Fisheries Research organization, Tehran, Iran.

Akbari, S., Faculty of Veterinary Medicine, University of Shiraz, Iran

In the Summer of (2002), a serious mortality among cultured *P. indicus* occurred in Abadan. One of the typical external sign of infected shrimp was white spot on the inside of the carapace. The body colour of the infected shrimps

become reddish and the hepatopancreas was swollen and yellow. The abdomen and intestine was empty and reduce the preening activity. The sample of shrimp was collected and fixed in %4 glutaraldehyde and processed routinely and studied by TEM. The study by TEM revealed that the nuclei of infected cells were slightly hypertrophic, the chromatin was margined along the nuclear membrane and the nucleolus disappeared in the cell. The cytoplasm changed to transparent zone. In the late stage of disease the intranuclear Cowdry type –A inclusion body was seen in the profile. The virion were elliptical to short rods with trilamilar envelop that measured $248 \pm 87 \times 107 \pm 11$ nm and nucleocapside were $162 \pm 15 \times 59 \pm 17$ nm. According the ICTV and Atlas of invertebrate virus this virus belong to Whispoviridae family and the morphology of virus is similar to SEMBV of WSSD group serotype.

Key words: *Penaeus indicus*, Electron microscopy, White spot syndrome disease, Whispoviridae, SEMBV of WSSD group serotype.

مقدمه

بیماری لکه سفید (WSSD) بیماری بسیار مهلك و کشنده‌ای می‌باشد که به‌طور خیلی سریع کلیه مزارع میگوهای یک منطقه را آلوده می‌کند. این بیماری برای نخستین بار در سال ۱۹۹۲ در کشور چین گزارش گردیده و باعث تلفات سنگینی در مزارع پرورش میگوهای آن کشور گردید (۴، ۸، ۶).

در ابتدای بهار سال ۱۹۹۳ در ژاپن مرگ و میر بسیار زیادی در میان میگوهای خانواده

Kuruma shrimp (P. japonicus) اتفاق افتاد. از علائم مشخص این بیماری وجود لکه‌های سفید در کاراپاس و بدن میگوها بود. رنگ بدن میگوها نیز به‌صورت قرمز یا بی رنگ تغییر کرده و هیاتوپانکراس میگوهای آلوده بزرگ و شکننده شده بود. این بیماری را *Rod shope (RV-PJ)* و *virus-Penaeus japonicus* نامگذاری کردند (۱۴). سایر نام‌های این بیماری شامل

White spot baculovirus disease (WSB)

White spot syndrome baculovirus (WSBV)

white spot syndrome (WSS)

White spot syndrome (WSD)


می‌باشد اندازه ویروس $380 - 250 \times 150 - 70$ nm و اندازه کپسول پروتئینی آن $67 \pm 58 \times 30 \pm 33$ nm می‌باشد (۱۲).

در سال ۱۹۹۵ ویروسی کشف شد که آنرا Systemic ectodermal and mesodermal baculovirus یا (SEMBV) نامگذاری کردند. این ویروس نیز بیماری را ایجاد می‌کرد که علائم ظاهری آن شامل لکه‌های سفید در کاراپاس در مراحل

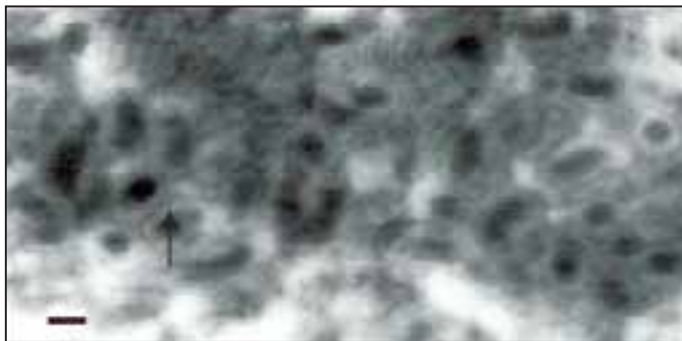
انتهاپی عفونت بود (۱۸). شبیه این عفونت در سایر کشورها باعث ایجاد بیماری در سایر گونه‌ها کرده و عامل ایجاد کننده بیماری مشخصات متفاوتی را دارا بود، که در بعضی کشورها آن را White spot syndrome baculovirus (WSSB) (۴) بیماری Hypodermal and hematoporetic necrosis virus (HHNBV) (۸) و یا بیماری Penaeid rod-shaped DNA virus یا DV- (۱۴) می‌نامند.

ویروس‌هایی که در مناطق مختلف این بیماری را ایجاد می‌کنند از نظر هیستوپاتولوژی و مورفولوژی بسیار شبیه به هم می‌باشند (۶). بنابراین چون ویروس‌ها بسیار شبیه هم و سویه‌های مختلف یک خانواده بودند آنها را White spot syndrome virus (WSSV) نامیدند (۱۰). در تابستان سال ۱۳۸۱ بیماری لکه سفید در منطقه چوئیده آبادان باعث تلفات سنگینی در میگوهای مزارع پرورشی منطقه گردید. این بیماری از نظر علائم ظاهری ایجاد لکه‌های سفید رنگ به اندازه $0/5$ تا 2 میلی‌متر در روی کاراپاس و بدن میگو نموده است. در این بیماری هیاتوپانکراس میگو بزرگ و شکننده، معده میگوهای آلوده خالی، میگوهای بی حال و در کناره‌های استخر قرار گرفته بودند. رنگ بدن میگوها در مراحل انتهاپی بیماری قرمز رنگ و در نهایت با تلفات بسیار بالا در مزارع اثرات بیماریزائی خود را نشان می‌داد (۱).

با توجه به اینکه ویروس ایجاد کننده بیماری لکه سفید در نقاط مختلف دنیا دارای مورفولوژی متفاوتی بوده ولی علائم ظاهری بیماری شبیه یکدیگر می‌باشند، در این مقاله با استفاده از میکروسکوپ الکترونی ویروس ایجاد کننده بیماری در منطقه چوئیده آبادان شناسائی و از نظر تطابق با سویه‌های مختلف این ویروس بررسی و اعلام نظر می‌گردد.



تصویر (۱) - هیپروتروفی سلول‌های آبخش در میگوی سفید هندی (*P. indicus*). هسته کاملاً متورم و هستک و کروماتینها به هم چسبیده اند (Bar: ۲μm).



تصویر ۲- ویروس‌های ایجاد کننده بیماری لکه سفید در سیتوپلاسم سلول‌های متلاشی شده در بافت آبخش میگوی سفید هندی (Bar: ۲۳۰nm).

متلاشی شده مشاهده نمود (تصویر ۲).

در مراحل انتهایی، سلول کاملاً متلاشی شده و ویروس‌های عامل ایجاد کننده بیماری را کاملاً می‌توان تشخیص داد. مشاهدات میکروسکوپ الکترونی در این مرحله نشان می‌دهد که ویروس‌های باسیل شکل در هسته سلول پراکنده هستند. پوشش ویروس‌ها (Envelope) به صورت بیضی تا نسبتاً گرد در برشهای طولی کاملاً قابل دیدن می‌باشد و در برشهای عرضی به صورت گرد دیده می‌شود. پوشش ویروس به صورت سه لایه (Trilamilar) که دارای دو لایه متراکم و یک لایه روشن است در بین آنها دیده می‌شود. انداز ویروس‌ها $11 \pm 107 \times 87 \pm 248$ نانومتر می‌باشد در صورتیکه اندازه کپسول پروتئینی (Capsid) $17 \pm 15 \times 162 \pm 15$ نانومتر می‌باشد (تصویر ۳).

بر اساس مشاهدات میکروسکوپ الکترونی و تغییرات سلولی چند مرحله مشخص در ساختمان ویروس‌ها قابل رویت است. به نظر می‌رسد که نوکلوتیدهای تشکیل دهنده ویروس قبل از اینکه به صورت ویروس ظاهر شوند در هسته سلول‌های آسیب دیده قابل رویت می‌باشد و به طور همزمان پوشش ویروس‌ها نیز در هسته سلول قابل رویت می‌باشد. در مرحله دوم نصف کپسول ویروس‌ها با یک لایه ظاهر شده و در نهایت پوشش با سه لایه کامل می‌شود و واحدهای نوکلوتید پشت سر هم قرار گرفته و یک نوکلوتید کامل ویروسی که حداکثر اندازه آن ممکن است به ۳۰۰ نانومتر برای ویروس‌های بالغ برسد ظاهر

مواد و روش‌ها

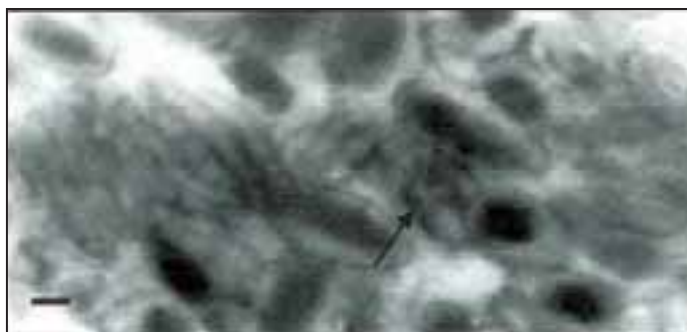
تعداد ۱۰ عدد میگوهای جمع آوری شده در منطقه نام برده شده برای مطالعات مورفولوژیکی و مطالعات سلولی توسط میکروسکوپ الکترونی (Transmission electron microscopy (TEM) انتخاب گردید. محلول ۴٪ گلوترالدئید (Glutaraldehyde) و محلول بافر فسفات (Cacodylate) را به نمونه تزریق و سپس قسمت سر میگو را به قطعات ۱ تا ۲ میلی‌متر برش داده و اندام‌های آبخش و روده را جدا و در محلول گلوترالدئید ۴٪ و بافر فسفات (Cacodylate) به مدت ۲۴ ساعت فیکس گردید. سپس نمونه‌ها در محلول ۱٪ (Osmium tetroxide) به غلظت ۱/۱ M و بافر فسفات (cacodylate) برای ۱-۲ ساعت قرار داد شد. نمونه‌ها را با غلظتهای مختلف استون آگیری نموده و با محلول رزین به صورت قالبهای مشخص جهت ایجاد برش آماده گردید. ابتدا برشهای ۱-۲ میکرومتر تهیه و با محلول متیلن بلو به مدت ۱ دقیقه در ۶۰ درجه سانتیگراد رنگ آمیزی گردید. بلوک‌هایی که ضایعات بافتی و گنجیدگی‌های درون سلولی

(Intranuclear cowdry type-A Inclusion body) را نشان می‌دادند جهت تهیه مقاطع برای میکروسکوپ الکترونی آماده شدند. این دسته از نمونه‌ها را با میکروتوم اتوماتیک مدل (C. reichert, austria, omu^۲) برش داده و مقاطع ۸۰-۵۰ نانومتر تهیه گردید و سپس روی بلوکهای مسی قرار داده و با رنگ آمیزی Lead citrate, uranyl acetate رنگ آمیزی شدند (۹،۲). نمونه‌های رنگ آمیزی شده با استفاده از میکروسکوپ الکترونی مدل (CM۱۰ philips) مورد مطالعه و بررسی قرار گرفت.

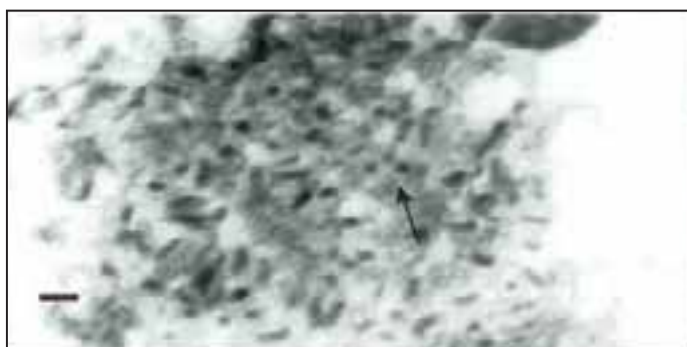
نتایج

مشاهدات میکروسکوپ الکترونی تأیید می‌کند که گنجیدگی‌های درون سلولی با ویروس‌های ایجاد کننده بیماری ارتباط دارند. همچنین تغییرات داخل سلولی مشخص قابل رویت بود. این تغییرات بالاخص در سلول‌های آبخش و اپی‌تلیال روده از سایر بافت‌ها بهتر قابل تشخیص بود. در مراحل اولیه بیماری سلول‌های آبخش کاملاً از حالت طبیعی خارج شده و هسته سلول متورم و کروماتین‌ها به کناره‌های غشاء هسته مهاجرت نموده‌اند. هستک و کروماتین‌ها کاملاً به هم چسبیده و باعث شده که مرکز سلول رقیق و نازک شده و نسبت به بقیه قسمت‌های سلول یکنواختی نشان دهد. در این مرحله هیچ ویروسی در ضایعات سلولی مشاهده نمی‌شود. حداقل فاصله هسته و سیتوپلاسم یک لایه روشن کاملاً مشخص است (تصویر ۱).


در مرحله دوم که بیماری پیشرفت می‌کند هسته‌ها بر اثر هیپرتروفی کاملاً گرد شده و در نهایت غشاء هسته پاره شده و لایه روشنی که حد فاصل غشاء هسته و سیتوپلاسم می‌باشد از بین رفته و ناپدید می‌شود. در این مرحله مرکز سلول که کاملاً متراکم بوده و حالت انکلوژن بادی به خود گرفته بود از بین رفته و سلول شکل طبیعی خود را از دست می‌دهد. در این مرحله می‌توان ویروس‌های ایجاد کننده انکلوژن بادی را در بخشی از سلول‌های



تصویر ۳- در این برش میکروسکوپ الکترونی ویروس های WSSV با نوکلئوپروتئین گرد و دیواره سه لایه مشاهده میشوند. در برش عرضی حالت گرد و در برش طولی حالت بیضی را از خود نشان می دهند. (Bar: ۲۰۰nm)



تصویر ۴- برش ایجاد شده برای مشاهده با میکروسکوپ الکترونی نشان دهنده بعضی از کپسول‌هایی می باشد که در حال کامل شدن بوده و سپس نوکلئوتئیدها درون کپسول جا می گیرند و یک ویروس کامل بوجود می آید. (Bar: ۴۵۰nm)



تصویر ۵- ایجاد حفره هائی در لایه اپی درم زیر کوتیکول به همراه ذرات موجود (کتین، کرینات کلسیم و پروتئین) ایجاد پلاک‌های سفید در زیر کوتیکول می نمایند (Bar: ۹۰۰nm)

می شود. در مرحله سوم نوکلئوتئیدها شکل بیضی به خود گرفته و از یک طرف وارد پوشش پروتئینی شده و ویروس را بطور کامل در داخل کپسول بوجود می آورد. در مرحله نهائی یک ویروس کامل به شکل بیضی تا نسبتاً گرد قابل دیدن می باشد. در بعضی مواقع کپسول خالی از نوکلئوتئید نیز در سلول‌ها قابل روئیت می باشد که بعد از اینکه نوکلئوتئیدها کامل شدند، وارد کپسول شده و یک ویروس کامل را بوجود می آورد (تصویر ۴).

حوادثی در سلول‌های زیر کوتیکول نیز اتفاق افتاده و باعث تخریب سوراخ‌های موجود در سطح سلول‌های اپی تلیال شده و واکوئل‌ها یا حفره‌هایی در سطح سلول‌ها ظاهر شده و ذرات مختلفی در کنار حفره‌ها دیده می شود. اندازه این حفره‌ها نیز شبیه لکه سفید ایجاد شده در روی بدن میگو می باشد و این نظریه را تقویت می کند که حفره‌های ایجاد شده در سلول‌های کوتیکول به همراه ذرات همراه، ایجاد پلاک‌های سفید در سطح کاراپاس و بدن میگو می نمایند (تصویر ۵).

بحث

بیماری لکه سفید که آن را بیماری چین (China disease) نیز گویند دارای علائمی از قبیل ایجاد پلاک‌های سفید در روی کاراپاس و بدن میگو، بزرگ شدن هیاتوپانکراس، قرمز شدن بدن میگو، خالی بودن معده و کاهش اشتها می باشد. همچنین داشتن گنجیدگی‌های درون سلولی از علائم دیگر بیماری است که با میکروسکوپ الکترونی قابل روئیت بوده و با تخریب سلول در مراحل انتهائی بیماری ویروس ایجاد کننده بیماری بخوبی قابل تشخیص است (۱۷،۴).

نتایج بدست آمده در این مطالعه نیز شبیه نتایج بدست آمده از سایر محققین می باشد. بر اساس مورفولوژی، اندازه، محل تکثیر و بیماریزائی ویروس، ویروس شناسائی شده در این مطالعه شبیه ویروس جدا شده توسط Wongteerasupaya و همکاران در سال ۱۹۹۵ می باشد. اندازه ویروس جدا شده در مطالعه حاضر 107×248 نانومتر می باشد و اندازه ویروس جدا شده توسط Wongteerasupaya معادل 111×292 نانومتر می باشد (۱۸). این ویروس متعلق به خانواده Baculoviridae بوده که جزو (subgroup C) و به صورت گرد می باشد.

خانواده Baculoviridae به سه زیر گروه تقسیم می شوند. ۱- Granular (GV) - ۲ Nuclear polyhedrosis virus (NPVs) - ۳ Nuclear polyhedrosis virus از زیر گروه NPVs دو ویروس برای میگوهای خانواده پنائیده گزارش گردیده است که شامل *Penaeus monodon* Baculovirus (MBV) و *Baculovirus penaei* (BV) می باشد (۵).

در سال ۱۹۹۶ Lightner گزارش کرده است که ویروس MBV نیز دارای دو سویه مختلف می باشد که یکی به نام PmsNPV می باشد که در میگوهای منطقه آسیا و اقیانوسیه ایجاد بیماری می کند و دیگری baculovirus midgut gland necrosis virus یا BMNV یا Type C Baculovirus می باشد که در کره

و ژاپن ایجاد بیماری می‌کند (۱۲).

اندازه ویروس جدا شده از بیماری لکه سفید (WSSD) شبیه به ویروس ایجاد کننده بیماری MBV و BMNV می‌باشد. اما ویروس WSSD مقداری پهن تر و متراکم تر بوده و ضمناً ویروس MBV در هیاتوپانکراس ایجاد بیماری می‌کند ولی ویروس WSSD در هیاتوپانکراس میگو ایجاد بیماری نمی‌کند (۱۱). در صورتی که ویروس BMNV هم در مقایسه با اندازه و هم از نظر بیماری‌زایی با ویروس WSSD متفاوت می‌باشد (۱۳).

عامل ایجاد کننده بیماری لکه سفید در میگوهای خانواده پنائیده توسط محققین مختلفی مورد بررسی و مطالعه قرار گرفته است. در سال ۱۹۹۲ که اولین بار این بیماری در کشور چین گزارش شد اعلام گردید که بیماری به صورت مزمن بوده و معمولاً در مراحل اولیه رشد میگو و در زمانی که هوا نسبتاً سرد است به وقوع می‌پیوندد تا اینکه Huang و همکاران در سال ۱۹۹۵ گزارش کردند که این بیماری باعث تخریب سلول‌های هیپودرم و نکروز سلول‌های هماتوپویتیک می‌شود و بیماری را Hypodermal and hematopoietic necrosis baculovirus (HHNBV) نامیدند (۸). مشخص گردید که عامل HHNBV ویروسی است که اندازه ویروس آن 360×120 نانومتر و اندازه کپسول آن 82×304 نانومتر می‌باشد. در سال ۱۹۹۵، Chen گزارش کرد ویروسی که در تایوان ایجاد بیماری لکه سفید می‌کند از خانواده Baculoviridae بوده و طول آن ۲۲۰ نانومتر و قطر آن ۸۴ نانومتر می‌باشد (۳). در سال ۱۹۹۵ Chou و همکاران گزارش کردند ویروسی ایجاد کننده بیماری در تایوان بطور کلی اندازه آن در طول 330 ± 20 نانومتر و در قطر 7 ± 87 نانومتر می‌باشد (۴). همچنین Wang و همکاران در سال ۱۹۹۵ در تایوان ویروس این بیماری را خالص و گزارش نمودند که قطر آن $70 - 150$ نانومتر و طول آن $250 - 380$ نانومتر می‌باشد (۱۶). در ژاپن Takahashi و همکاران در سال ۱۹۹۴ ویروس را اندازه گیری و اندازه پوشش پروتئینی آنرا 26 ± 226 نانومتر در طول و 6 ± 84 نانومتر در قطر گزارش نمودند (۱۴). در تایلند نیز ویروس ایجاد کننده بیماری لکه سفید که آنرا SEMBV می‌نامند اندازه گیری و ویروس کامل 29 ± 292 نانومتر در طول و 8 ± 111 نانومتر در قطر و اندازه کپسول آن 28 ± 244 نانومتر در طول و 11 ± 80 نانومتر در قطر اعلام نمودند (۷). در مالزی Wang در سال ۲۰۰۰ اندازه ویروس لکه سفید را گزارش و اعلام نمود ویروس کامل اندازه آن 30 ± 305 نانومتر در طول و 11 ± 127 نانومتر در قطر و کپسول آن 25 ± 271 نانومتر در طول و 9 ± 84 نانومتر در قطر می‌باشد.

در مقایسه با اندازه ویروس جدا شده در مطالعه حاضر مشخص می‌شود که در مناطق مختلف اندازه ویروس متفاوت بوده و اندازه ویروس جدا شده در این گزارش $11 \pm 107 \times 87 \pm 248$ برای ویروس کامل و $15 \times 162 \pm 59$ برای کپسول بوده که شبیه به ویروس SEMBV می‌باشد. تفاوت در اندازه سویه‌های مختلف ویروس‌ها ممکن است ناشی از شرایط خاص آب و هوای هر منطقه باشد که ویروس‌ها خود را با آن شرایط تطبیق می‌دهند لیکن برای یافتن دلیل آن نیاز به تحقیقات بیشتر می‌باشد. در سال ۲۰۰۰، van Hulten و همکاران بر اساس تعیین ردیف بازهای ویروس لکه سفید و مطالعات فایلوژنی اعلام نمودند که این ویروس متعلق به خانواده جدیدی از ویروس‌ها به نام Whispoviridae می‌باشد که شبیه به خانواده Baculoviridae می‌باشد (۱۵). با توجه به اینکه این بیماری

در ایران نیز در علائم ظاهری و علائم هیستوپاتولوژی شبیه به بیماری لکه سفید گزارش شده در سایر مناطق می‌باشد ویروس شناسائی شده در این مطالعه نیز عامل بیماری لکه سفید و از خانواده Whispoviridae می‌باشد. پیشنهاد میشود به منظور شناسائی دقیق ویروس مطالعات فایلوژنی بر روی ویروس انجام گرفته و بر این اساس کیت‌های تشخیص سریع بیماری تولید گردد.

تشکر و سپاسگزاری

از ریاست محترم مرکز تحقیقات شیلاتی استان خوزستان برادر دکتر جاسم مرمضی و برادر دکتر بهروز تمجدی از بخش بیماری‌های آن مرکز که در انجام این تحقیق همکاری صمیمانه داشته اند تقدیر و تشکر می‌شود.

منابع مورد استفاده

- ۱- تخم افشان، محمد و بهروز تمجدی، ۱۳۸۲، علائم ظاهری و آسیب شناسی بافتی بیماری لکه سفید White Spot Syndrome Virus (WSSD) در میگوی پرورشی سفید هندی (*Penaeus indicus*) در استان خوزستان، مجله علمی شیلات ایران، شماره ۲، صفحه ۱۵.
- 2- Adams J.R., Bonami J.R., 1991; Preparation of invertebrate viruses and tissues for examination. In J.R. Adams, and J.R. Bonami (eds.) Atlas of Invertebrate Viruses. Boca Raton: CRC Press, Inc., pp. 9-30.
- 3- Chen S.N., 1995; Current status of shrimp aquaculture in Taiwan in the special session on shrimp farming, Aquaculture 95, held in San Diego, California., 1-4 Feb. 1995: Proceeding swimming through trouble water (Eds) by Browdy C.L., Hopkins J.S., Baton Rouge, Louisiana, USA: World Aquaculture Society.
- 4- Chou HY., Huang C.Y., Wang C.H., Chang H.C., Lo C.F., 1995; Pathogenicity of a baculovirus infection causing white spot syndrome in cultured penaeid shrimp in Taiwan. Dis.Aquat.Org. 23 :165-173.
- 5- Couch J.A., 1991; Nuclear polyhedrosis virus of invertebrates other than insect. In J.R. Adams and J.R. Bonamei (eds.) Atlas of Invertebrate Viruses. Boca Raton: CRC Press, Inc., pp. 205-226.
- 6- Flegel T.W., 1997; Special topic review: Major viral diseases of the black tiger prawn (*Penaeus monodon*) in Thailand. World J. Microbiol Biotech 13:433-442.
- 7- Flegel T.W., Boonyaratplain S., Withyachumnamkul B., 1996; Current status of research on yellow-head virus and white-spot virus in Thailand. In: LeRoy Creaawell R (ed) Book of abstracts. World Aquaculture 96 held in Bangkok, Thiland, Jen26-Feb 2, 1996; World Aqaculture Society. Harbor Branch Ocenographic Institute, Ft Pierce, FL, p126-127.
- 8- Huang J., Song X.L., Yu J., Yang C.H., 1995; Baculovirus hypodermal and hematopoietic necrosis—study on the pathogen and

- pathology of the explosive epidemic disease of shrimp. Mar Fish Res 16 (1):1-10
- 9- Hayat M.A., 1986; Basic techniques for transmission electron microscopy. California: Academic, Inc.
- 10- Kasornchandra J., Boonyaratpalin S., 1998; Primary shrimp cell culture applications for Studing white spot syndrome virus (WSS). In Flegel T.W.,(ed.) Advance in shrimp Biotechnology. Bangkok: National Center for Genetic Engineering and Biotechnology, pp. 273-276.
- 11- Lightner D.V., Redman R.M., Bell T.A., 1983; Infectious hypodermal and hematopoietic necrosis, a newly recognized virus disease of penaeid shrimp. J. Invertebr. Pathol. 42: 62-70.
- 12- Lightner D.V., 1996; A handbook of shrimp pathology and diagnostic procedures for diseases of cultured penaeid shrimp. Baton Rouge, Louisiana: World Aquaculture Society.
- 13- Sano T., Nishimura T., Fukuda H., Hayashida T., Momoyama K., 1984; Baculovirus mid-gut gland necrosis (BMN) of kuruma shrimp (*Penaeus japonicus*) larvae in Japanese intensive culture systems. Helgolander Meeresunters 37: 255-264.
- 14- Takahashi Y., Itami T., Kondo M., Maeda M., Fujii R., Tomonaga S., Supamattya K., Boonyaratpalin S., 1994; Electron microscopic evidence of bacilliform virus infection in kuruma shrimp (*Penaeus japonicus*). Fish Pathol. 29(2): 121-125.
- 15- van Hulsten M.C.W., Tsai M.F., Schipper C.A., Lo C.F., Kou G.H., Valk J.M., 2000; Analysis of a genomic segment of white spot syndrome virus of shrimp containing ribonucleotide reductase and repeat regions. J. Virol. 81:307-316.
- 16- Wang C.H., Lo C.H., Leu J.H., Chou C.M., Yeh P.Y., Chou H.Y., Tung M.C., Chang C.F., Su M.S., Kou G.H., 1995. Purification and genomic analysis of baculovirus associated with white spot syndrome (WSBV) of *Penaeus monodon*. Dis. Aquat. Orga 23:239-242.
- 17- Wang Y.G., Lee K.L., Najiah M., Shariff M., Hassan M.D., 2000; A new baculovirus white spot syndrome (BWSS) in cultured tiger shrimp *Penaeus monodon* and its comparison with white spot syndrom (WSS) caused by virus. Dis. Aquat. Org 41:9-18
- 18- Wongteerasupaya C., Vickers J.E., Sriurairatana S., Nash G.L., Akarajamrn A., Boonsaeng V., Panyim S., A. Tassanakajon A., Withachumnarnkul B., Flegel T.W., 1995; A non-occluded, systemic baculovirus that occurs in cells of ectodermal and mesodermal origin and causes high mortality in the black tiger prawn *Penaeus monodon* . Dis. Aquat. Org. 21: 69-77.

