

## ارزیابی تأثیرات ایمن‌سازی و سرکوب ایمنی بر ضایعات حاصله از اسپوروتریکوزیس تجربی

- شهلا رودبار محمدی  
استادیار بخش قارچ شناسی پزشکی دانشکده علوم پزشکی دانشگاه تربیت مدرس
- علیرضا خسروی  
استاد بخش قارچ‌شناسی دانشکده دامپزشکی دانشگاه تهران
- فرهنگ ساسانی  
دانشیار بخش بافت شناسی دانشکده دامپزشکی دانشگاه تهران
- عبدالحسین دلیمی اصل  
استاد گروه انگل شناسی دانشکده علوم پزشکی دانشگاه تربیت مدرس
- فاطمه غفاری فر  
دانشیار بخش انگل شناسی دانشکده علوم پزشکی دانشگاه تربیت مدرس
- فرزاد کتیرایی  
دانشجوی دوره دکترای قارچ شناسی دانشکده دامپزشکی دانشگاه تهران
- سهیلا بناصادق  
دانش آموخته کارشناسی ارشد فیزیولوژی دانشکده علوم پزشکی دانشگاه تربیت مدرس  
تاریخ دریافت: فروردین ماه ۱۳۸۵ تاریخ پذیرش: اسفند ماه ۱۳۸۵  
Email: shahla-roudbarmohammadi@yahoo.com

### چکیده

در این مطالعه جهت بررسی هیستوپاتولوژیک ضایعات حاصل از تلقیح قارچ *Sporothrix schenckii* بر مدل حیوانی ایمن و گروه دچار سرکوب سیستم ایمنی، ابتدا قارچ *S. schenckii* در محیط BHI رشد داده شد. سپس سلول‌های قارچی از سطح محیط کشت جمع‌آوری و از طریق سونیکیشن خرد شدند. پادگن حاصل از خرد شدن سلول قارچی جهت ایمن‌سازی مورد استفاده قرار گرفت. سپس ۲۵ سر خرگوش به سه گروه تقسیم شده: گروه اول با پادگن اسپوروتریکس ایمن‌گشت. گروه دوم با استفاده از سیکلوفسفامید و هیدروکورتیزون استات دچار سرکوب سیستم ایمنی شد. گروه سوم به عنوان شاهد در نظر گرفته شد. به هر سه گروه از مدل حیوانی مقدار  $1 \times 10^7$  سلول قارچی اسپوروتریکس از دو راه وریدی و داخل نائی تلقیح گردید. سپس مطالعات کالبدگشایی و هیستوپاتولوژیک به عمل آمد و مشاهده شد ضایعات عمدتاً در اندام‌های کبد، ریه، کلیه، ایجاد شده و بیشترین ضایعه در کبد بدست آمد. در گروه دچار سرکوب ایمنی میزان ضایعات دارای اختلاف معنی‌دار آماری نسبت به گروه ایمن و شاهد بود ( $p < 0/04$ ).

کلمات کلیدی: *Sporothrix schenckii*، ایمن‌سازی، سرکوب سیستم ایمنی، هیستوپاتولوژی

**Evaluation of immunization and immuno suppression on experimental sporothricosis lesions**

By: Sh. Roudbar Mohammadi, Medical Mycology Department, Medical Science Faculty Tarbiat Modarres University, A. Khosravi, Medical Mycology, Department, Veterinary Faculty, Tehran University

F. Sasani., Histopathology Department, Veterinary Faculty, Tehran University

A. H. Dalimi Asl, F. Ghaffarifar, Department of Parasitology, Medical Science Faculty Tarbiat Modarres University, F. Katirae, Medical Mycology Department, Veterinary Faculty, Tehran University, S. Banasadegh, Department of Biochemistry, Medical Science Faculty Tarbiat Modarres University

This study was conducted to reveal Immunization and immunosuppression on experimental sporothricosis lesions in model animal at beginning *Sporothrix schenckii* was grown on BHI medium. Then fungi harvested and were disrupted by sonication. Thus, soluble antigen obtained. And then, 25 female Newzealand white rabbits were used. These animals were divided to three groups as follows:

Group 1: In this group, the rabbits were immunized with soluble antigen, which obtained from yeast phase of *Sporothrix schenckii*.

Group 2: In this group, for immunosuppression, we used of cyclophosphamide (100 mg/kg) and hydro cortisone acetate (3mg/kg).

Group 3: This group was kept as control during the investigation. All of the rabbits (3 group) were inoculated with  $1 \times 10^7$  fungal cells from different routs, I.V and interatracheal. After 25 days, all rabbits were sacrificed and investigated for microscopic and macroscopic lesions. Clinical symptoms were recorded. The most lesions were revealed in liver, lung and kidney respectively. According to lesions in different organs, significant differences were observed only in liver but in other organs, the differences were not significant.

**Key words:** *Sporothrix schenckii*, Immunosuppress, Histopathology

**مقدمه**

در ایالات متحده امریکا در سال ۱۹۷۰ تنها بیش از صد بیمار مبتلا به فرم اسپوروتریکوز ریوی بودند. در ایران این بیماری تا سال ۶۲ شناخته نشده بود سپس موارد جلدی آن توسط زینی و نعمتیان سال ۱۳۶۵ گزارش گردید که این بیماران تحت عنوان ابتلا به سالک مورد مداوا قرار گرفته بودند (۱). تشخیص اسپوروتریکوزیس در افراد دچار ضعف سیستم ایمنی نیز بسیار مشکل است (۶، ۷). شناسایی انواع ضایعات بافتی این بیماری در مدل حیوانی می‌تواند جهت تشخیص آسیب شناسی کمک کننده باشد. بدین منظور شناسایی اندم‌های هدف در اسپوروتریکوزیس احشایی و مقایسه مقاومت میزبان ایمن با گروه دچار سرکوب ایمنی صورت پذیرفت.

**روش کار****کشت قارچ *S. schenckii***

جهت کشت از محیط‌های BHI و BHI حاوی کلرامفنیکل در بطری‌های ۲۵۰ میلی لیتری در پیچدار استریل استفاده گردید. در این تحقیق، جدایه بالینی *S. schenckii* شماره ۵۰۵۳ گروه قارچ شناسی دانشکده دامپزشکی دانشگاه تهران، مورد استفاده قرار گرفت. بیماری‌زائی این قارچ با تزریق در بیضه رت نر و مشاهده اورکیت بعد از دو هفته و نیز جدا شدن مجدد آن از بافت آلوده، مورد تأیید دوباره، واقع شد.

اسپوروتریکوزیس یک عفونت مزمن یا تحت حاد زیر جلدی قارچی با توزیع جهانی است که با ضایعات ندولر جلد و زیرجلد و گرفتاری غدد لنفاوی مشخص می‌گردد.

عامل بیماری قارچ دو شکلی *S. schenckii* بوده که بر روی خاک، خزه و چوب درختان رشد کرده و معمولاً از طریق ضربه به پوست، وارد بافت میزبان می‌شود انتشار ثانوی عفونت به استخوان، عضله شایع بوده و بیماری ممکن است با گرفتاری سیستم اعصاب مرکزی، ریه یا سیستم ادراری همراه شود.

ابتلا به بیماری وابسته به سن و جنس نبوده و موقعیت شغلی و در معرض قرار گرفتن افراد نسبت به قارچ از اهمیت بالایی برخوردار است که در این میان پرسنل شاغل در آزمایشگاه‌ها، پرستاران، باغبانان و کشاورزان و کودکان بیشتر در معرض ابتلا هستند (۱، ۲، ۳، ۹، ۱۲).

این عامل در ایجاد بیماری با تظاهرات بالینی مشابه در بافت‌های انسانی در حیواناتی نظیر: گربه، سگ، بوفالو، شتر، قاطر، شمشپانه، خوک، گاو، ماکیان نیز موفق می‌باشد. بالاترین میزان آلودگی در جنوب آفریقا مربوط به سالیان ۴۴-۱۹۴۱ می‌باشد که قریب ۳۰۰ کارگر در این شیوع گسترده به علت استفاده از نوعی الوار، آلوده شدند. وقوع اسپوروتریکوزیس از سال ۱۹۴۵ در ژاپن رو به افزایش گذاشت و تا سال ۱۹۶۸ به ۵۰۰ بیمار رسید (۲، ۱۳).

### تهیه پادگن قارچی

راه تزریق داخل نائی و داخل وریدی تلقیح صورت گرفت. در تلقیح داخل نائی از کتامین<sup>۳</sup> ۰/۲ mg/kg و آسه‌پرومازین<sup>۴</sup> جهت آرام نگه داشتن حیوان استفاده شد.

۲۵ روز بعد از انجام تلقیح پاتوژن تمامی خرگوش‌ها از هر سه گروه کالبد گشایی شده و مشخصات ماکروسکوپی ضایعات توسط عکس و اسلاید ثبت و اندام‌های مغز و قلب، ریه، نای، کلیه، کبد، طحال، بخشی از معده و روده کوچک جهت تشخیص ضایعات آسیب‌شناسی درون فرمالین ۱۰٪ قرار گرفت و بخش دیگر جهت کشت و کلنی کانت به روی محیط‌های S و SC برده شد.

### کشت از نمونه بافتی

بافت اندام‌های مختلف مغز و قلب ریه و ... به دو قسمت مساوی تقسیم یک قسمت جهت تهیه مقاطع بافتی و یک قسمت جهت کلنی کانت، کشت داده شد.

جهت کلنی کانت ابتدا بافت مورد نظر در ابعاد ۱/۵-۱ سانتی‌متر تحت شرایط استریل برداشت شده و به دقت توزین شده با هموژنایزر در سرعت ۱۰۰۰۰ دور در ثانیه به خوبی له می‌گردند. سپس یک میلی‌گرم بافت با یک میلی‌لیتر آب مقطر استریل به حالت تعلیق در آمده و بعد به محیط‌های کشت SCC و BHI اضافه و بعد از سه روز کلنی‌های قارچی ایجاد شده شمارش گشتند.

### رنگ‌آمیزی مقاطع بافتی

نمونه‌های بافتی بعد از فیکساسیون و تهیه بلوک ابتدا با رنگ‌آمیزی H&E و رنگ‌آمیزی و سپس با رنگ انتخابی گوموری - متنامین سیلور (GMS) رنگ‌آمیزی گشته و مورد مطالعه قرار گرفتند. جهت بررسی آماري ضایعات میکروسکوپی و ماکروسکوپی از آزمون فیشر بهره گرفته شد.

### نتایج

#### میزان پروتئین پادگن محلول

مقدار پروتئین پادگن محلول حاصل از سونیکیشن سلول‌های قارچی اسپوروتریکس ۵ mg/lit محاسبه شد.

#### نتایج مشاهدات ماکروسکوپی

نتایج مشاهدات ماکروسکوپی در حیوانات گروه ایمن که از طریق وریدی مورد تلقیح پاتوژن قرار گرفته بودند شامل علائم: پتشی<sup>۵</sup> در ریه، کبد متورم، پریتونیت چسبنده آسیت ملایم، کلیه‌ها دارای کانون‌های فرورفته از سطح و حیوانات گروه ایمن که از طریق نائی مورد تلقیح قرار گرفته بودند دارای کبد متورم، پرخونی در ریه، کلیه، روده باریک و خونریزی منتشر در ریه بودند.

نتایج مشاهدات ماکروسکوپی در حیوانات گروه شاهد که از طریق وریدی مورد تلقیح پاتوژن قرار گرفته بودند شامل کبد متورم دارای نقاط خونریزی و در گروه داخل نائی شامل کبد متورم دارای کانون‌های ۲-۸ میلی‌لیتر فیبروزه، خونریزی در نای، کبد، ریه، کلیه و نای شدیداً پر خون بود.

ابتدا تحت شرایط استریل، ۳۰ میلی‌لیتر بافر PBS با pH=۷/۴ بر روی محیط کشت قارچ ریخته و سپس با آنس به آرامی کلنی قارچی از محیط کشت جدا گردید. آنگاه سوسپانسیون قارچی به همراه آنتی پروتئاز PMSF در بشرهای ۲۵ میلی‌لیتر درون ظرفی از خرده‌های یخ (به منظور حفظ دمای ۴ درجه سانتی‌گراد) قرار گرفت. دیواره سلول‌های مخمری قارچ توسط دستگاه سونیکاتور Virsonic cell Disrupter با قدرت بیش از ۵۰ به قرار ده دقیقه شکستن و ۴ دقیقه استراحت، خرد شد. جهت تسهیل فرایند شکسته شدن دیواره سلولی مخمر، سوسپانسیون قارچی سه بار در دمای ۸۷- درجه سانتی‌گراد و ۲۲ درجه سانتی‌گراد به منظور ایجاد حالت انجماد - ذوب<sup>۱</sup> قرار گرفت و بعد از آنکه بیش از ۸۰٪ سلول‌های مخمری شکسته شده از طریق میکروسکوپ نوری کنترل گردید، سوسپانسیون در دور ۸۰۰۰ ×g به مدت یک ساعت سانتیفریژ و مایع رویی از فیلتر ۰/۲ عبور داده شد. مقدار پروتئین تام مایع رویی توسط روش لوری<sup>۲</sup> اندازه‌گیری شد.

### نگهداری حیوانات

۲۵ سر خرگوش از موسسه سرم‌سازی رازی خریداری شد. تمام سطوح محل نگهداری حیوانات ابتدا توسط شعله مستقیم و سپس با دتول و ساولن و بتادین ضدعفونی شد. خرگوش‌ها در زمان شروع ایمن‌سازی وزنی بین ۲۵۰۰-۲۰۰۰ گرم داشته و به دو گروه ۹ تایی ایمن، ایمنوساپرس و گروه ۷ تایی شاهد تقسیم شدند. کنترل سلامتی حیوانات، تمیز نگهداشتن بستر و ظروف تغذیه روزانه انجام می‌شد.

### تضعیف ایمنی سلولی در گروه ایمنوساپرسیو

گروه نه تایی خرگوش‌های ایمنوساپرسیو جهت مراقبت ویژه در محل جداگانه قرار گرفتند. این مکان توسط شعله مستقیم و مواد ضدعفونی کننده و نیز بخار فرمالین ۱۰٪ به طور روزانه ضدعفونی گردید. به لحاظ حذف آلودگی میکروبی احتمالی تزریق عضلانی آنتی بیوتیک جنتامایسین به قرار روزانه ۵ میلی‌لیتر در سه روز قبل از تزریق سیکلوفسفامید شروع و تا دو روز بعد از تزریق سیکلوفسفامید ادامه یافت. تزریق عضلانی هیدروکورتیزون استات نیز روزانه ۳ mg/kg از دو روز قبل از تزریق سیکلوفسفامید شروع و تا سه روز بعد از آن ادامه یافت. سیکلوفسفامید به میزان ۱۰۰ mg/kg و در یک دوز تزریق شد. خرگوش‌های مورد نظر سیکلوفسفامید را به روش داخل وریدی در طی ۲-۳ دقیقه دریافت کردند. دو روز بعد به منظور سنجش تغییرات خونی از خرگوش‌ها خونگیری به عمل آمد.

### تلقیح پاتوژن

ابتدا سوسپانسیون قارچی حاصل از کلنی ۸ روزه *S. schenckii* در آب مقطر استریل تهیه گردید. میزان ۱۰<sup>۷</sup> سلول قارچی در هر میلی‌لیتر توسط لام نوبار شمارش گردید. روز سوم بعد از تزریق سیکلوفسفامید، خرگوش‌های سه گروه ایمن، شاهد و ایمنوساپرسیو مورد تلقیح با پاتوژن قرار گرفتند. این تلقیح پاتوژن ۱۸ روز بعد از آخرین تزریق پروتکل ایمن‌سازی در هر سه گروه انجام و هر گروه به دو زیر گروه تقسیم و از دو

توزیع جهانی است و میزان ابتلا به عفونت به توزیع جغرافیایی ارگانسیم، میزان در معرض بودن افراد و عدم وجود امکانات بهداشتی بستگی دارد. این ارگانسیم به خشکی مقاوم است اما به هوای سرد حساس است اما با این وجود در محصولات گوشتی که در جای سرد نگه داشته شده‌اند نیز وجود دارد از آنجایی که همواره امکان ابتلا به اسپوروتریکوزیس از منابع محیطی به دنبال ضربه وجود دارد و معمولاً فرم جلدی آن با لیشمانیوز قابل اشتباه است تعیین چهره بافتی و تنوع ضایعات حاصله می‌تواند در تشخیص نهایی مؤثر باشد (۱۳، ۱۴).

مکانیسم دفاعی میزبان نسبت به قارچ *S. schenckii* از سیستم دفاعی آناتومیک، ایمنی غیراختصاصی، عملگردها فاکوسیت کننده‌ها، سلول‌های T و به میزان کمتری از سلول‌های B و سیستم کمپلمان بهره می‌برد.

ماکروفاژهای آلوئولار و صفاقی، مونوسیت‌ها و پلیمر فونوکلئازها از عناصر اصلی سیستم دفاعی نسبت به اسپوروتریکوزیس می‌باشند (۲). مطالعات Akioshiraishi و همکاران فعالیت ضدقارچی ماکروفاژهای صفاقی موش ایمن شده را نسبت به ماکروفاژهای موش نرمال بیان کردند که با افزایش مقدار تولید IFN- $\gamma$  فعالیت فاکوسیتی ماکروفاژها تحت اثر سلول‌های Th-۱ افزایش یافته و چنانچه این فعالیت توسط مهارکننده Carrageenan مهار گردد تراکم و تهاجم قارچ به بافت‌های کبدی و طحال افزایش می‌یابد (۱، ۲، ۴).

در غیاب سلول‌های T مقاومت نسبت به اسپوروتریکوزیس کاهش می‌یابد و چنانچه موش‌های nu/nu ایمن گردند، انتقال سلول‌های طحال موش ایمن موجب افزایش مقاومت به بیماری در موش‌های nud از طریق فعال شدن ماکروفاژها خواهد شد.

در این تحقیق پادگن محلول از قارچ *S. schenckii* از طریق سونیکیشن تهیه شد و سپس از آن جهت ایمن‌سازی سه گروه مدل حیوانی ایمن، شاهد و سرکوب ایمنی استفاده گردید. ضایعات بافتی ایجاد شده در اندام‌های ریه، کبد، کلیه و سیستم گوارشی از هر سه گروه پس از تلقیح پاتوژن با یکدیگر مقایسه شد.

نتایج ماکروسکوپی در حیوانات گروه سرکوب ایمنی که از طریق وریدی مورد تلقیح پاتوژن قرار گرفته بودند شامل پرخونی مخاط روده، ریه و نای، کانون فیبروزه در کبد، آسیت شدید، مزانتر دارای کانون خونریزی مثنیه دارای ضخامت دیواره و پرخون، طحال پرخون، کبد بسیار متورم، هیدروتراکس، پرخونی و آمفیژم لب قدامی ریه و در گروه داخل نائی شامل علائم پتشی در ریه، کبد متورم، کلیه و ریه و طحال پرخون، کبد دارای نقاط خونریزی شدید و پرخونی کورتکس کلیه بود.

### نتایج مشاهدات میکروسکوپی

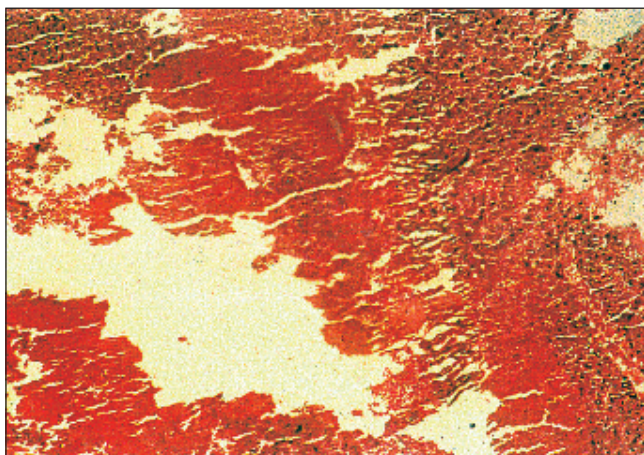
ضایعات کبدی از جمله نکروز کانونی در کبد، هیپاتیت پورتال تحت حاد، خونریزی کبدی، پنومونی بینابینی مزمن، پرخونی و ادم ریوی، نفریت بینابینی حاد کانونی از جمله علائم قابل توجه در گروه دچار ضعف سیستم ایمنی و گروه شاهد می‌باشد. گروه ایمن درصد کمتری (۳۳-۱۱٪) از علائم مذکور را دارا می‌باشد. تصاویر ۱، ۲ و ۳ نکروز کبدی و حضور قارچ در ضایعه را نشان می‌دهد. اختلاف آماری بین گروه دچار سرکوب ایمنی و گروه ایمن و شاهد در مورد ضایعه نکروز کانونی کبد معنی‌دار بود ( $P < 0.04$ ).

### نتایج کلنی کانت و کشت بافتی

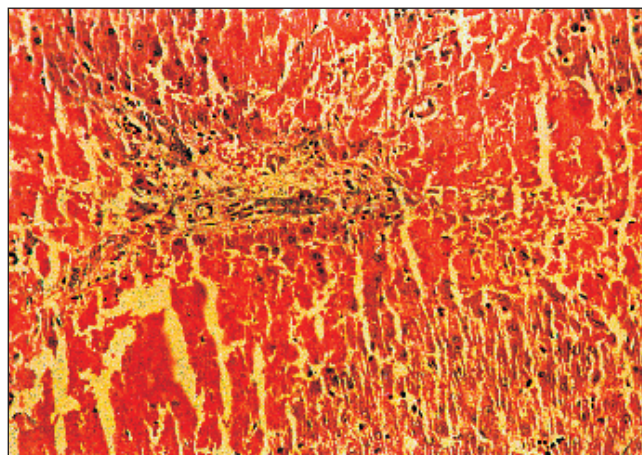
نتایج کشت بافتی اندام‌ها بعد از طی زمان ۱۴-۷ روز، شامل ۴ کلنی *S. schenckii* از گروه ایمنوسپرسیو و ۱ cfu/gr کلنی در گروه شاهد بود. براساس نتایج آزمون آماری فیشر که در مورد هر یک از مشاهدات ماکروسکوپی و میکروسکوپی انجام شد اختلاف معنی‌دار در تورم کبدی بین گروه ایمن و شاهد ( $P < 0.06$ ) و نیز اختلاف معنی‌دار در نکروز کبدی بین گروه ایمن و گروه سرکوب ایمنی ( $P > 0.04$ ) بدست آمد.

### بحث

اسپوروتریکوزیس یک بیماری زیرجلدی قارچی است که وجود تنوع ضایعات بافتی آن را جهت تحقیق جالب می‌نماید. این بیماری دارای



تصویر شماره ۲ - نکروز وسیع در کبد رنگ آمیزی H&E بزرگنمایی  $\times 100$



تصویر شماره ۱ - نکروز انعقادی در کبد - هیپاتوسیت‌های اطراف پورت رنگ آمیزی H&E بزرگنمایی  $\times 100$



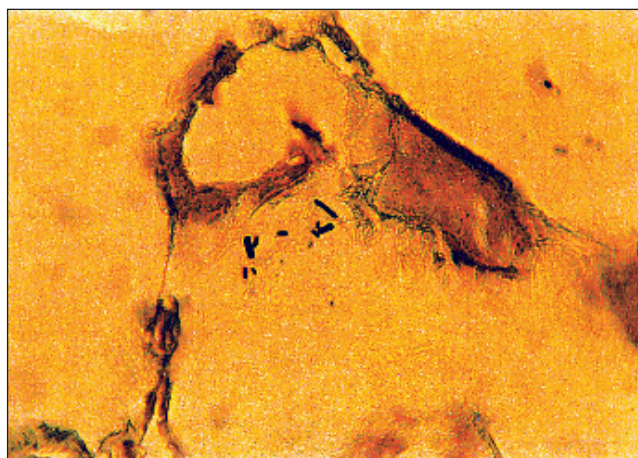
اختلاف معنی‌داری در این دو زیر گروه از جهت نحوه تلقیح و ایجاد ضایعه مشاهده نشد.

سیکلو فسفامید به عنوان داروی سرکوبگر سیستم ایمنی فعالیت ماکروفاژها و فعالیت مغزاستخوان و تولید واسطه‌های محلول از قبیل عامل مهار مهاجرت ( $\gamma$ -IFN) را مهار کرده و می‌تواند موجب اختلال در پاسخ سلول‌های T و B و نیز موجب لوکوپنی با ترومبوسیتوپنی و آنمی گردد (۱۴).

نظر به اینکه در حیوانات گروه ایمنوساپرسیو لمفوسیت‌های T به شدت سرکوب گردیده‌اند فقدان برخی فاکتورها مانند MAF که به طور مستقیم بر دفاع غیراختصاصی مؤثرند نمود بیشتری یافته لذا احتمالاً قارچ اسپوروتریکس ضمن عبور از کبد با جریان کند خون کبدی توسط سلول‌های کوپفر کبدی بلعیده شده اما به علت عدم حضور فاکتورهای فعال کننده که توسط سلول‌های T آزاد می‌شوند، توانایی کشتن آنها از دست رفته لذا قارچ در کبد فعال باقی مانده و ایجاد ضایعه نموده است (۲، ۱۴). در حالیکه در گروه ایمن توانایی حذف قارچ وجود داشته و ضایعات در کمترین حد (۱۱٪) مشاهده شده‌اند. در همین رابطه نتایج کلنی کانت و کشت بافت‌ها نیز نشان داد کمترین آلودگی قارچی در بافت مربوط به اندام‌های حیوان ایمن بوده است در حالیکه گروه دارای ضعف سیستم ایمنی دارای آلودگی بافتی بیشتر، (۴ cfu/gr) بوده‌اند.

ضایعات ریوی و آمیلوئیدوز کلیوی نیز از ضایعات قابل انتظار در این بررسی است.

ایجاد سیستیت هموراژیک و پرفوراسیون جدار معده که در گروه



تصویر شماره ۲- نکروز کبدی وجود شکل‌های مختلف اسپوروتریکس - رنگ آمیزی اختصاصی GMS بزرگنمایی  $\times 400$

در این بررسی، تورم کبدی بارزترین مشاهدات ماکروسکوپی در هر سه دسته بود. از نظر آماری تنها اختلاف معنی‌دار در رابطه با تورم کبدی مشاهده شد. در مورد مشاهدات میکروسکوپی بیشترین ضایعات مربوط به کبد و نکروز کبدی و هپاتیت پورتال گزارش شد که در مورد مشاهدات میکروسکوپی هم تنها اختلاف معنی‌دار در رابطه با نکروز کبدی است. گرچه حالت شدید ضایعات در هر گروه به واسطه تلقیح داخل وریدی بیش از ضایعات در زیر گروه به واسطه تلقیح داخل نائی است، معهدا

جدول شماره ۱. جدول زمانی پادگن محلول به منظور ایمنی زایی در گروه ایمن

مقدار تزریق	نحوه تزریق	فواصل بین تزریق	دفعات تزریق
۵ میلی‌لیتر پادگن همراه با $ml\ 4/2$ ادجوانت کامل فروند	زیرجلدی	۰	اول
۵ میلی‌لیتر پادگن همراه با $ml\ 4/2$ ادجوانت کامل فروند	زیرجلدی	۸ روز	دوم
۵ میلی‌لیتر پادگن همراه با $ml\ 4/2$ ادجوانت کامل فروند	زیرجلدی	۸ روز	سوم
۵ میلی‌لیتر پادگن بدون ادجوانت	عضلانی	۱۴ روز	چهارم
۵ میلی‌لیتر پادگن بدون ادجوانت	عضلانی	۵ روز	پنجم
۵ میلی‌لیتر پادگن بدون ادجوانت	عضلانی	۵ روز	ششم
۵ میلی‌لیتر پادگن بدون ادجوانت	وریدی	۱۰ روز	هفتم
۵ میلی‌لیتر پادگن بدون ادجوانت	وریدی	۱۲ روز	هشتم

□ تزریق‌های زیرجلدی در فاصله بین دو کتف در چند نقطه صورت گرفت.

جدول شماره ۴. نتایج مشاهدات میکروسکوپی پس از کالبد گشایی

ایمنوساپرسیو			شاهد			ایمن			گروه						
ندارد	دارد		ندارد	دارد		ندارد	دارد		ضایحه						
جمع	درصد	تعداد	جمع	درصد	تعداد	جمع	درصد	تعداد	مشاهدات میکروسکوپی						
۸	۰/۷۵	۶	۰/۲۵	۲	۵	۱	۵	۰	۰	۹	۰/۸۸	۸	۰/۱۱	۱	پنومونی بینابینی مزمن
۸	۰/۸۷	۷	۰/۱۲	۱	۵	۱	۵	۰	۰	۹	۱	۹	۰	۰	پنومونی حاد بینابینی
۸	۰/۸۷	۷	۰/۱۲	۱	۵	۱	۵	۰	۰	۹	۱	۹	۰	۰	آماس جدار عروق ریه
۸	۰/۸۷	۷	۰/۱۲	۱	۵	۱	۵	۰	۰	۹	۱	۹	۰	۰	ادم خفیف ریه
۸	۰/۸۷	۷	۰/۱۲	۱	۵	۱	۵	۰	۰	۹	۱	۹	۰	۰	آمفیزم آلویلی
۸	۰/۸۷	۷	۰/۱۲	۱	۵	۱	۵	۰	۰	۹	۱	۹	۰	۰	پری برونشیت
۸	۰/۷۵	۶	۰/۲۵	۲	۵	۰/۸	۴	۰/۲	۱	۹	۰/۸۷	۸	۰/۱۱	۱	پرخونی و ادم ریوی
۸	۱	۸	۰	۰	۵	۱	۵	۰	۰	۹	۰/۸۸	۸	۰/۱۱	۱	پنومونی سروزی
۸	۰/۷۵	۶	۰/۲۵	۲	۵	۰/۶	۳	۰/۴	۲	۹	۰/۸۸	۸	۰/۱۱	۱	خونریزی در کبد
۸	۰/۶۲	۵	۰/۳۷	۳	۵	۰/۴	۲	۰/۶	۳	۹	۰/۷۷	۷	۰/۲۲	۲	هپاتیت پورتال تحت حاد
۸	۰/۳۷	۳	۰/۶۲	۵	۵	۰/۸	۴	۰/۲	۱	۹	۰/۸۸	۸	۰/۱۱	۱	نکروز کانونی در کبد
۸	۰/۸۷	۷	۰/۱۲	۱	۵	۰/۸	۴	۰/۲	۱	۹	۱	۹	۰	۰	وجود واکوئل سلول‌های کبدی
۸	۰/۸۷	۷	۰/۱۲	۱	۵	۱	۵	۰	۰	۹	۰/۸۸	۸	۰/۱۱	۱	پرخونی در کلیه
۸	۰/۸۷	۷	۰/۱۲	۱	۵	۱	۵	۰	۰	۹	۰/۸۸	۸	۰/۱۱	۱	آمیلوئیدوز کلیوی
۸	۰/۷۵	۶	۰/۲۵	۲	۵	۱	۵	۰	۰	۹	۰/۶۶	۶	۰/۳۳	۳	نفرت بینابینی حاد کانونی
۸	۰/۷۵	۶	۰/۲۵	۲	۵	۱	۵	۰	۰	۹	۰/۸۸	۸	۰/۱۱	۱	افزایش ترشحات معده
۸	۰/۸۷	۷	۰/۱۲	۱	۵	۱	۵	۰	۰	۹	۱	۹	۰	۰	پرفوراسیون معده
۸	۰/۸۷	۷	۰/۱۲	۱	۵	۱	۵	۰	۰	۹	۱	۹	۰	۰	هموسیدوز طحال
۸	۰/۸۷	۷	۰/۱۲	۱	۵	۱	۵	۰	۰	۹	۱	۹	۰	۰	سیستیت هموراژیک

- 6- Hardman S, Stephenson I, Jenkins DR. 2005; Disseminated *Sporothrix schenckii* in a patient with AIDs. J Infect Diseases, OCT; 51(3): 73-7.
- 7- Hiruma M, Kawado A, Ishibashi A. 1992; Tissue in sporotrichosis light and electron microscopy studies. Mycoses, 35: 35-41.
- 8- Lopes JO. 1992; Alves filamentous from of *Sporothrix schenckii* in material from human lesions. J Med. Vet Mycol, 30(5): 403-6.
- 9- Lupi O, Tying SK, McGinins MR. 2005; Tropical dermatolog fungal tropical diseases. J Am Ac Cad Dermatol, Dec, 53(6): 931-51.
- 10- Marques M, Cebacchi M. 1992; Comparison between histochemical and immunohistochemical methods for diagnosis of sporotrichosis. J Clin Pathol; 45: 1089-1093.
- 11- Nobre Mde O. Antunes tde 2005; Differences in virulence between isolates of feline sporotrichosis. Mycopathologia, Aug; 160(1): 43-9.
- 12- Patel AB, Shaikh S. 2006; Fixed cutaneus sporotrichosis. Indian Pediatr, Jan 43(1): 73-4.
- 13- Wanda Colon C, Delvalle R. 1993; Studies on phase transitions in sporothrix, Medical Mycology, 140: 431-444.
- 14- Wrobew ska M, Swoboda-Kopec E. 2005; Infection by dimorphic fungus *Sporothrix schenckii* in an immunocompromised patient. Infection Dis, 2005; Aug; 33(4): 289-91.

ایمنوساپرسیو می‌تواند به دلیل استفاده از سیکلوفسفامید و سرکوب ایمنی باشد (۵، ۶، ۸، ۱۰، ۱۱).

### پاورقی‌ها

- 1- Freeze-Thaw
- 2- Lowery Method
- 3- Ketamin
- 4- Acepromazi
- 5- Petechial hemorrhagi

### منابع مورد استفاده

- ۱- زینی، فریده. ۱۳۸۳. قارچ‌شناسی پزشکی جامع انتشارات دانشگاه تهران - چاپ سوم ۲۰۸-۲۱۳.
- 2- Akioshiraishi A, Kazuhde N. Role of cell mediated immunity in the resistance to experimental sporotrichosis in mice. Mycopathologia, 1992; 120: 15-21.
- 3- Callens SF, Kitetele F, Lukun P. 2005; Pulmonary *Sporothrix schenckii* infection in a HIV positive child. J Trop Pediatr, Nov 16, 437-445.
- 4- Gonzale S. Mendoza. 1999; Evaluation of immune response in experimental sporotrichosis. Med Cutan Ibero Am. 18(1): 18-72.
- 5- Gutlerro Z, Galhaodo MC, Baroos MB. 2005; Erythema multiforme associated with sporotrichosis. J Eur Acad Dermatol, Jul; 19(4): 507-9.

