نشریه دامپزشکی
در
پژوهش و سازندگی شماره ۱۰۷ تابستان ۱۳۹۴
DOI:10.22034/vj.2015.101264

بررسی تمایل و انتشار بافتی سویهٔ ORT-R87-7/1387 اورنیتوباکتریوم رینوتراکئال در جوجه‌های SPF

• **حسین گودرزی**
بخش تحقیق و تشخیص بیماری‌های طیور، موسسه تحقیقات واکسن و سرم سازی رازی، کرج
• **آیدین عزیزپور (نویسنده مسئول)**
دانشکده کشاورزی مشگین شهر، دانشگاه محقق اردبیلی، اردبیل
• **منصور بنانی**
بخش تحقیق و تشخیص بیماری های طیور، موسسه تحقیقات واکسن و سرم سازی رازی، کرج
• **عباس نوری**
بخش تحقیق و تشخیص بیماری های طیور، موسسه تحقیقات واکسن و سرم سازی رازی، کرج
• **سعید سیفی**
دانشکده دامپزشکی، دانشگاه تخصصی فناوری های نوین آمل
تاریخ دریافت: شهریور ماه ۹۲ تاریخ پذیرش: آبان ماه ۹۳
Email: aidin_azizpour@uma.ac.ir

چکیده

اورنیتوباکتریوم رینوتراکئال (ORT) عامل بیماری اورنیتوباکتریوز بوده که سالانه سبب ایجاد خسارات اقتصادی زیادی به صنعت طیور می‌گردد. هدف از مطالعه حاضر بررسی تجربی تمایل و انتشار بافتی سویهٔ ایرانی باکتری ORT در اندام های مختلف جوجه‌های عاری از عوامل بیماریزای خاص (SPF) بوسیله آزمایش‌های کشت و PCR بود. در این مطالعه باکتری ORT با مشخصات ORT-R87-7/1387 (JF810491) جدا شده از گله‌های طیور تجاری در ایران استفاده شد. چهل قطعه جوجه یک روزه SPF نژاد لگهورن به طور تصادفی به دو گروه (آزمایش و کنترل) ۲۰ قطعه‌ای تقسیم و به صورت جداگانه در داخل ایزولاتور فشار مثبت نگهداری شدند. در سن ۲۱ روزگی جوجه‌های گروه آزمایش با باکتری ORT به میزان CFU 1×10^{10} به روش داخل نایی آلوده و گروه کنترل با PBS تلقیح شدند. از بافت‌هایی نظیر نای، ریه، کبد و قلب در روزهای ۲، ۴، ۶، ۸، ۱۰، ۱۲ و ۱۴ پس از تلقیح نمونه‌برداری گردید. تعداد سه قطعه از جوجه‌های گروه آزمایش از روز سوم تا چهارم پس از تلقیح دچار کزکردگی شدند که علایم مزبور از روز پنجم ناپدید گردید. باکتری از نای در روزهای ۴-۲ و ۱۰-۸ و در ریه و کبد در روز ۴ پس از تلقیح ردیابی شد. اما در طول دوره مطالعه در بافت قلب شناسایی نگردید. نتایج این مطالعه نشان داد که این سویهٔ اورنیتوباکتریوم رینوتراکئال به تنهایی نمی‌تواند منجر به تلفات و ظهور علایم شدید بالینی و کالبدگشایی در جوجه‌های مبتلا شود. اما باکتری در اندام‌های تنفسی از جمله نای به مدت طولانی تکثیر می‌یابد که می‌تواند سبب مستعد شدن پرنده برای ابتلا به سایر بیماری‌ها گردد.

کلمات کلیدی: اورنیتوباکتریوم رینوتراکئال، سویهٔ ORT-R87-7/1387 ، تمایل بافتی، جوجه‌های SPF

Veterinary Journal (Pajouhesh & Sazandegi) No 107 pp: 2-8

Survey of tissue tropism and dissemination of ORT-R87-7/1387 strain of *Ornithobacterium rhinotracheale* in SPF chickens

By: Goudarzi, H. Department of Avian Diseases Research and Diagnosis, Razi Vaccine and Serum Research Institute, Karaj, Iran. Azizpour, A. (Corresponding Author), Meshginshahr Faculty of Agriculture, University of Mohaghegh Ardabili, Ardabil, Iran. Banani, M. Department of Avian Diseases Research and Diagnosis, Razi Vaccine and Serum Research Institute, Karaj, Iran. Nouri, A. Department of Avian Diseases Research and Diagnosis, Razi Vaccine and Serum Research Institute, Karaj, Iran. Seifi, S. Faculty of Veterinary Medicine, Amol University of Special Modern Technologies, Amol, Iran.

Email: aidin_azizpour@uma.ac.ir

Received: September 2013 Accepted: November 2014

Ornithobacteriosis is caused by *Ornithobacterium rhinotracheale* (ORT) that can cause economic losses to the poultry industry annually. The purpose of this study was to investigate tissue tropism and dissemination of ORT-R87-7/1387 strain of ORT in different organs of experimentally infected SPF chickens. Forty one-day-old SPF leghorn chicks were provided and divided randomly into two groups (20 chicks in the experimental and 20 chicks in the control group). They were kept in separate positive pressure isolators. At the age of three weeks, the chicks in the experimental group were inoculated intratracheally with 1× 1010 CFU of ORT. Each bird in control group was inoculated with PBS. The sample from trachea, lungs, liver and heart were collected at 2,4,6,8,10,12 and 14 days post-inoculation (PI). Three chickens of experimental group showed ruffled feathers from days 3 to 4 PI that this signs disappeared at 5 day PI. ORT was isolated in the trachea on days 2,4 ,8 and 10 PI. The bacteria was also found in the lungs and liver on day 4 PI. But ORT was not detected in samples taken from heart during study. The results showed that this strain of ORT alone can not lead to mortality, severe clinical signs or gross lesions in infected chickens, but its replication in the trachea for a long time could render birds susceptible to other diseases.

Key words: *Ornithobacterium rhinotracheale*, ORT-R87-7/1387 strain, Tissue tropism, SPF chickens.

مقدمه

بیماری تنفسی ناشی از باکتری اورنیتوباکتریوم رینوتراکئال (ORT) در سال‌های اخیر بیشتر مورد توجه محققین قرار گرفته و در شکل‌گیری کمپلکس‌های تنفسی طیور نقش بسیار مهمی ایفاء می‌نماید (۶). اورنیتوباکتریوم رینوتراکئال باکتری گرم منفی، دارای چند شکلی و غیر متحرک است که به فوق خانواده V باکتریهای rRNA تعلق دارد (۹ و ۱۰). این باکتری برای اولین بار توسط Charlton و همکاران (۱۹۹۳) شناسایی گردید (۹) و سپس توسط Vandamme و همکاران (۱۹۹۴) جداسازی و نامگذاری شد (۲۵). مدتی بعد در طیور صنعتی و سایر پرندگان کشورهای مختلف نظیر هلند، آلمان، بلژیک، مجارستان، ژاپن، پاکستان، ترکیه، بریتانیا، پرو، برزیل، چین، آفریقای جنوبی و ایالات متحده جداسازی و گزارش گردید (۱، ۱۰، ۱۷، ۱۹). اولین رخداد بیماری در ایران در سال ۱۳۷۹ از یک گله جوجه گوشتی و گله پولت تخمگذار با علایم تنفسی بوده است که توسط Banani و همکاران (۲۰۰۰) گزارش گردید (۵). متعاقبا محققین حضور اورنیتوباکتریوم رینوتراکئال را در بوقلمون و سایر نژادهای ماکیان و حتی برخی گونه‌های غیر از ماکیان در کشور نشان دادند (۵،۱، ۱۲، ۱۶، ۱۸). بر اساس مطالعات گذشته برخی از سویه‌های باکتری به غیر از اندام های دستگاه تنفسی در بافت‌های تناسلی (۲۲)، کلیه‌ها (۲۱) کبد و قلب (۵ و ۲۲) نیز تکثیر می‌نمایند.

این باکتری به تنهایی و چه به کمک سایر پاتوژن‌ها و یا عوامل غیر عفونی سبب مشکلات تنفسی، کاهش رشد، کاهش تولید تخم‌مرغ و کیفیت پوسته تخم‌مرغ، افزایش ضریب تبدیل غذایی، افزایش تلفات و حذف کشتارگاهی در ماکیان و بوقلمون می شود (۳، ۱۹، ۲۱، ۲۴). شباهت علایم بالینی و کالبدگشایی ORT با بسیاری از عفونت‌های تنفسی و همچنین مشکل بودن جداسازی و شناسایی دقیق آن سبب شده است که بیماری به سهولت و به سرعت قابل تشخیص نباشد (۱۰، ۱۴). از روش PCR می‌توان جهت تشخیص قطعی و سریع بیماری استفاده نمود (۴).

اگرچه تاکنون مطالعاتی فراوان در خصوص شیوع باکتری ORT و شناسایی آن با استفاده از روش‌های باکتریولوژی، سرولوژی و PCR در نژادهای گوناگون طیور صنعتی در ایران انجام گرفته است (۱،۲، ۵، ۶، ۷، ۸، ۱۲، ۱۵، ۱۶، ۱۸)، اما نتایج متفاوتی گزارش گردیده است که احتمالا به دلیل حضور عوامل بیماری‌زایی ثانویه می‌باشد. با این وجود مطالعات کاملی

بـه ویژه بر روند بیماری زایی باکتری در جوجه‌های عاری از عوامل بیماری زای خاص (SPF) انجام نشـده اسـت تا ویژگی های بیماری زایی و انتشار بافتی این باکتری مشخص گردد.

بنابراین هدف از مطالعه حاضر بررسـی ویژگی‌های بیماری زایی سویه ایرانی باکتری ORT در جوجه‌های SPF و مشـخص نمودن تمایل و انتشار بافتی این باکتری بود. برای این منظور، حضور باکتری در اندام‌های مختلف جوجه‌های عفونی شده با استفاده از روش های کشت و PCR ردیابی شد.

مواد و روش کار

سویه باکتری ORT و جوجه‌های SPF

در این مطالعه سـویه ایرانی باکتـری اورنیتوباکتریـوم رینوتراکئال با مشـخصات باکتـری (JF810491) ORT-R87-7/1387 جـدا شـده از گله های طیور تجاری (۸) که بوسـیله آزمایش های PCR و ERIC-PCR مورد شناسایی قرار گرفته بود، از بانک میکروبی بخش تحقیق و تشخیص بیماری های باکتریایی طیور در موسسـه رازی انتخاب و قبل از استفاده با آزمایش PCR مـورد تائید قرار گرفت. میزان باکتری پس از کشـت در محیط آگار خونـدار و BHI بـه میـزان CFU 1×10^{10} بـه روش Reed and Muench (۱۹۳۸) محاسبه شد (۲۰). چهل قطعه جوجه SPF نژاد لگهورن خریداری شـده از شرکت ونکی کشور هند (Venkey's, India) در سن یک روزگی به صورت تصادفی در دو گروه ۲۰ قطعه‌ای تقسیم گردیدند. جوجه‌های هر گروه بصورت جداگانه در داخل ایزولاتورهای دارای فشـار مثبت (سـاخت کشور اسـکاتلند Bell Isolation System) در محل پرورش حیوانات آزمایشگاهی در موسسه رازی کرج در شرایط کنترل شده نگهداری شدند.

عفونت تجربی

در سـن ۲۱ روزگـی تمامی پرنـدگان گروه آزمایش بـه میزان CFU 1×10^{10} در ۰/۵ سـی سـی حاوی باکتری ORT به روش داخل نای آلوده شـدند. گروه دوم نیز بعنوان گروه کنترل انتخاب و صرفا PBS جهت تلقیح اسـتفاده گردید. تـا ۱۴ روز بعد از آلودگی، تمامـی جوجه‌ها از نظر علائم بالینی و تلفات روزانه مورد بررسی قرار گرفتند. در روزهای ۲، ۴، ۶، ۸، ۱۰، ۱۲ و ۱۴ پس از تلقیح، سـه جوجه از هر گروه بطور تصادفی انتخاب و بعد از کالبدگشـایی در شرایط استریل از بافت‌هایی نظیر نای، ریه، کبد و قلب سواب و نمونه‌برداری جهت شناسایی و ردیابی باکتری ORT با استفاده از روش های کشت و PCR انجام گرفت و همچنین علائم کالبدگشایی نیز در صورت موجود بودن ثبت گردید. لازم بذکر است که نمونه های اخذ شده با دستگاه هموژنیزاتور بافتی صلایه گردید و سپس با افزودن بافر نمکی فسفاته (PBS) به نسبت ۱۰ درصد به صورت سوسپانسیون هموژنیزه در آمد. جهت عاری کردن نمونه ها از آلودگی های باکتریایی احتمالی آنتی بیوتیک های زیر به محلول اضافه شدند: (پنی سیلین- IU/ml ۱۰۰۰۰، استرپتومایسین - g/mlμ ۱۰۰۰۰، جنتامایسـین - g/mlμ ۱۰۰۰، آمفوتریسین B - g/mlμ ۵ و تایلوزین- μ g/ml ۳۰۰). پس از ۵ دقیقه سانتریفیوژ، مایع رویی حاصل شده تا انجام مراحل بعدی آزمایش (ردیابی مولکولی) در فریزر ۷۰- درجه سانتی گراد نگهداری شدند.

شناسایی باکتری ORT تلقیح شده

۱- روش کشت و جداسازی

سـواپ های جمع آوری شده پس از کالبدگشایی بر اساس روش های اسـتاندارد (۵) کشت داده شدند که جزئیات کشت و شناسایی اولیه آن با کمک شـکل شناسی پرگنه ها و اشکال متنوع گرم منفی به همراه دو خصوصیت بیوشـیمیایی قبلا توضیح داده شـده اسـت (۳).

۲- روش PCR

پس از خارج کردن نمونه های ذخیره شـده از فریزر ۷۰- درجه سانتی گراد به آن اجازه داده شد تا در دمای آزمایشگاه ذوب شود. DNA هریک از نمونه های صلایه و هموژنیزه شـده و سـوآب اولیه در محیط BHI بـه روش فنل- کلروفرم اسـتخراج شـد. روش اسـتخراج DNA بطور مختصر شـامل مراحل لیز سلولی، ترسیب پروتئین و تخلیص DNA بود (۵).

پرایمرهـای مورد اسـتفاده برای تکثیـر ژن 16S rRNA، توسـط Hafez و همکاران (۲۰۰۲) طراحی شـده و توالی پرایمرهای جلودار و برگشـتی آن ها به شرح ذیل بود (۱۴).

´OR16S-F1-5´- GAG AAT TAA TTTACG GAT TAA G3-

´OR16S-R1-5´- TTC GCTTGG TCT CCG AAG AT3-

مواد PCR از شـرکت سیناژن سـاخت ایران تهیه شد و واکنش در حجم ۲۵ میکرولیتر (شـامل بافر PCR ۲/۵ میکرولیتر (x۱۰) ، MgCl2 ۱/۵ میکرولیتر(۲۵ میلـی مـولار) ، DNTP ۰/۵ میکرولیتـر)۱۰ میلی مولار(، هرکـدام از پرایمرها ۱ میکرولیتـر(۱۰ پیکومول)، آنزیم Taq پلی مـراز ۰/۵ میکرولیتر، DNA الگو ۴ میکرولیتر و آب مقطر استریل۱۴ میکرولیتر) انجام گرفت.

برنامه دمایی مخلوط PCR مطابق با جدول شماره ی ۱ در دستگاه ترموسایکلر (اپندورف ،آلمان) تنظیم شد.

در پایـان محصـولات PCR به نسـبت ۵ به یک با بافـر Loading مخلوط و

جدول۱- برنامه سیکل حرارتی دستگاه ترموسایکلر جهت تشخیص TRO

مراحل چرخه	دما	زمان	تعداد چرخه
واسرشت اولیه	۹۴°c	۷ دقیقه	۱
واسرشت ثانویه	۹۴°c	۳۰ ثانیه	۳۰
اتصال آغازگرها به الگو	۵۳°c	۱ دقیقه	
تزاید اولیه	۵۳°c	۲ دقیقه	
تزاید نهایی	۷۲°c	۷ دقیقه	۱

بـه گوده های تعبیه شـده در ژل آگارز یک درصد حـاوی SYBR safe منتقل و مارکر ۱۰۰ جفت بازی هم در گوده مشـخصی ریخته شـد. ژل با ولتاژ ۱۰۰ ولت الکتروفورز و با اسـتفاده از اشـعه UV بررسـی گردید که در نهایت عکس ژل به

دست آمد.

تجزیه و تحلیل آماری

جهت تعیین ارتباط بین روش های تشخیصی کشت و PCR از نرم افزار SPSS ۱۳ و آزمون همبستگی Pearson استفاده شد. مقادیر کمتر از ۰/۰۱ معنی دار در نظر گرفته شدند.

نتایج

علائم بالینی گروه‌های مورد مطالعه

تعداد سه قطعه از جوجه‌های عفونی شده با باکتری ORT از روز سوم تا چهارم پس از تلقیح، دچار کزکردگی شدند که علایم مزبور از روز پنجم ناپدید گردید. در حالی که گروه کنترل هیچ گونه علائم بالینی نداشت. در طول آزمایش در هیچ کدام از گروه های مورد بررسی ضایعات کالبدگشایی و تلفات دیده نشد.

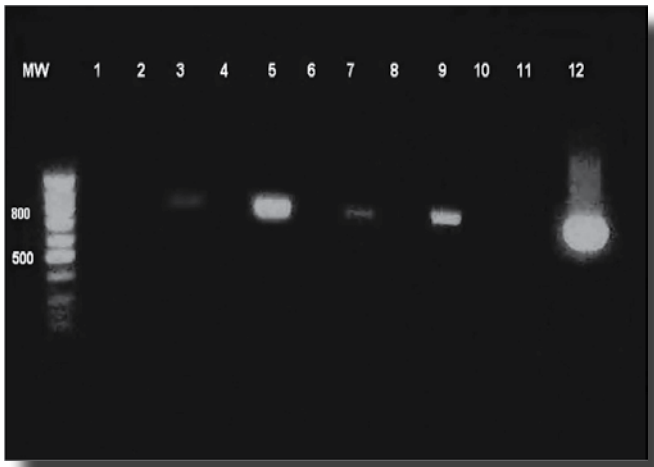

شکل ۱- قطعه ۷۸۴ جفت بازی ژن ۱۶S-rRNA در باکترهای ORT مورد مطالعه

چاهک M: مارکر ۱۰۰ جفت بازی. چاهک ۱: آب (شاهد منفی). چاهک‌های ۲-۱۱: نمونه‌های تحت آزمایش. چاهک ۱۲: شاهد مثبت (باکتری ORT تایید شده با تست‌های بیوشیمایی و آنتی‌سرم اختصاصی سوتیپ A).

شناسایی باکتری

در روش کشت، پس از ۲۴ ساعت پرگنه هایی با قطر کمتر از یک میلی متر و پس از ۴۸ ساعت، به قطر ۲-۱ میلی متر بر روی محیط کشت آگار خوندار دیده شد. پرگنه‌ها خاکستری، گرد، فاقد رنگدانه و دارای بوی شبیه به اسیدبوتیرک بودند. باکتریهای جدا شده کاتالاز منفی و اکسیداز مثبت بوده و در رنگ آمیزی گرم منفی، فاقد هاگ و دارای اشکال متنوع میله ای کوتاه و کلفت، دمبلی، کوکوباسیل، رشته ای و چماقی بودند. لازم به ذکر است که کشت بافت های تنفسی آلوده از نظر مایکوپلاسما منفی بود. در روش PCR با استفاده از پرایمرهای اختصاصی باکتری ORT (OR16S-F1 و OR16S-R1)، باند قطعه ۷۸۴ جفت بازی برای هر نمونه مثبت تشکیل گردید (شکل ۱).

ردیابی باکتری در نمونه های بافتی

جهت بررسی حضور باکتری، تمامی نمونه‌های جمع آوری شده از هر دو گروه در روزهای مختلف پس از تلقیح مورد آزمایش قرار گرفتند. در نمونه‌هایی که قبل از تلقیح اخذ گردیده بودند و همچنین در نمونه‌های به دست آمده از گروه کنترل هیچ گونه باکتری ردیابی نگردید. باکتری ORT در سه نمونه نای، ریه و کبد گروه عفونی شده به استثناء بافت قلب شناسایی گردید. بطویکه انتشار باکتری در اندام‌های مورد بررسی طی روزهای مختلف پس از تلقیح در جدول شماره‌ی ۲ آورده شده است. بطور خلاصه باکتری در نای در روزهای ۲، ۴، ۸، ۱۰ و در ریه و کبد فقط در روز ۴ پس از تلقیح ردیابی شد.

مقایسه روش های تشخیص باکتری

در کشت ۲۸ مورد نمونه های بافتی مورد آزمایش از ۵ مورد باکتری ORT جداسازی و شناسایی گردید. بطوریکه در سه مورد از نای و یک مورد فقط از ریه و کبد جدا شد. اما روش PCR نشان داد که در یک مورد نای دیگر هم باکتری حضور داشته که در روش کشت قابل جداسازی نبود. در واقع ۶ مورد شامل چهار مورد در نای و یک مورد در ریه و کبد در روش PCR مثبت شدند. در موارد منفی (۲۲ از ۲۸ مورد) نمونه‌های مورد آزمایش، نتایج کشت و PCR کاملا همخوانی داشتند (جدول۲). همبستگی بین روش‌های کشت و PCR بسیار معنی‌دار ($p< ۰/۰۱$) و درصد هم خوانی دو روش تشخیصی مورد مطالعه ۹۹/۴ بود.

جدول۲ - نتایج کشت و PCR باکتری اورنیتوباکتریوم رینوتراکئال در گروه آزمایش

روز پس از تلقیح / نوع نمونه	۲	۴	۶	۸	۱۰	۱۲	۱۴	روش تشخیص
نای	+/+	+/+	-/-	+/+	+/-	-/-	-/-	کشت/PCR
ریه	-/-	+/+	-/-	-/-	-/-	-/-	-/-	کشت/PCR
کبد	-/-	+/+	-/-	-/-	-/-	-/-	-/-	کشت/PCR
قلب	-/-	-/-	-/-	-/-	-/-	-/-	-/-	کشت/PCR

*** +: نمونه‌های مثبت، - نمونه‌های منفی**

بحث

اولیــن رخداد بیمــاری ORT در گله های طیور صنعتی ایران در ســال ۱۳۷۹ بوده اســت که در موسســه رازی کرج جداســازی و شناسایی گردید (۵) متعاقبا شــیوع بیماری نیز در اکثر مناطق کشور توسط محققین مختلف گزارش شده است (۱، ۲، ۵، ۶، ۸، ۱۵، ۱۶) و از آن زمان تاکنون این بیماری تبدیل به یکی از بیماری های قابل توجه صنعت طیور کشــور گردیده است. با این وجود مطالعــات کاملی بر روی بیماریزایی باکتری ORT انجام نگرفته است. لذا هدف از این مطالعه بررسی روند بیماری زایی، تمایل و انتشار بافتی ســویه ORT-R87-7/1387 باکتــری ORT گزارش شــده از گله های طیور تجاری ایران توســط Banani و همکاران (۲۰۱۱) بود (۸) و جهت ردیابی و شناسایی دقیق باکتری در اندام های مورد بررسی از دو روش کشت و PCR استفاده شد (۴).

یافته‌هــای Pan و همــکاران (۲۰۱۲) در زمینه عفونت تجربی ناشــی از اورنیتوباکتریوم رینوتراکئال در جوجه های گوشتی ۳ هفته نشان دهنده بروز علائم بالینی و کالبدگشــایی از قبیل کم اشــتهایی، ژولیدگی پرها، درگیری تنفســی، لاغری، پرخونی و خونریزی منتشــره در اندام های تنفسی (نای و ریه ها)، تورم کیســه های هوایــی و پنومونی در جوجه های مبتلا بود (۱۹). در حالیکــه در مطالعــات تجربی دیگر در جوجه های گوشــتی ۲ و ۶ هفته تلقیح شــده با باکتری ORT هیچ گونه علایم بالینی و کالبدگشــایی گزارش نگردیــد (۱۱، ۲۳). Thachil و همــکاران (۲۰۰۹) در مرغان تخم گذار SPF نژاد لگهورن ۸ هفته گزارش کردند که در مرغان آلوده شده با باکتری ORT هیچ گونه علایم بالینی و کالبدگشــایی مشاهده نشد (۲۱). همچنین مطالعه ی دیگر در جوجه های SPF نژاد لگهورن ۲ هفته نشان داد علی رغم فقدان علایم بالینی و تنفســی، ضایعات کالبدگشــایی صرفا در کیســه های هوایی و ریه مشــهود بــود (۲۴). در مطالعه حاضر تنها علایــم بالینی کزکردگی در مقایســه با گروه کنترل مشــاهده گردید که نتایج حاصل با برخی از گزارش های پیشــین مطالعات تجربی همسو (۲۱، ۲۴) و با برخی (۱۹) تفاوت دارد که این اختلاف بر اســاس مطالعات Pan و همکاران (۲۰۱۲) مربوط به حدت غیر معمول باکتری ORT می‌باشد (۱۹).

از موارد ابتلای جوجه‌های گوشــتی (در شرایط تجربی) با باکتری ORT، میــزان تلفــات نیز از ۵۰ درصد تا ۷۰ و گاهی تــا ۸۰ درصد به ترتیب در اثر عفونت همزمان و آلودگی ثانویه با ویروس آنفلوانزا گزارش شــده است (۱۹). یــک تحقیق تجربی دیگر در جوجه های SPF نشــان داده اســت که عفونت همزمــان ویــروس H9N2 آنفلوانزا با باکتری ORT منجــر به ایجاد تلفات به میزان ۱۵ درصد در جوجه های عفونی می گردد (۳). اما در برخی مطالعات در جوجــه های تجاری و SPF هیچگونه تلفاتی گزارش نگردیده اســت (۱۱، ۲۱، ۲۳، ۲۴). نتایــج مطالعه حاضر نشــان داد که تلقیح داخل نایی ســویه ORT مــورد بررســی به تنهایی منجــر به مرگ جوجه‌هــا نمی‌گردد که این یافته با اکثریت نتایج پیشین موافق (۱۱، ۲۱، ۲۳، ۲۴) و با برخی مغایر (۶، ۱۹) می‌باشــد. بر اساس مطالعات پیشــین علت تلفات مرتبط با این بیماری به شــرایط محیطی و تغذیه‌ای، نوع و بیماریزایی ســویه های مورد استفاده و روش تلقیح آن، وجود انواع اســترس‌ها و بروز عفونت‌های همزمان باکتریایی و یا ویروسی، یا نوع نژاد، سویه و سن پرنده بر می گردد.

Van Beek و همــکاران (۱۹۹۴) در مطالعــه تجربی گزارش نمودند که باکتــری عــلاوه بر نای و ریه از قلب، کبد، مفاصل، مغز، تخمدان ها و مجرای تخــم بر نیز قابل جداســازی اســت (۲۲). اما مطالعــات Hafez و همکاران (۱۹۹۷)، نشــان داد که تحت شــرایط مزرعه ای باکتری از خون قلب و بافت کبد قابل ردیابی نیســت (۱۳). Banani و همکاران (۲۰۰۰)، بدنبال عفونت تجربــی با باکتری ORT درجوجه های گوشــتی ۸ هفتــه بیان کردند که در نای التهاب همراه با پرخونی، ادم، هیپرپلازی بافت پوششــی و ارتشاح سلول های آماســی و در ریه نیز پنومونی فیبرینی چرکــی، پرخونی، نکروز و نفوذ هتروفیل ها و سلول های تک هسته ای به همراه تجمع اکسودا در پارابرونش ها و دژنرنســانس و نکروز انعقادی در بافت کبد جوجه تلف شــده مشــاهده گردید (۵).

Thachil و همــکاران (۲۰۰۹)، توانســتند در مرغان SPF آلوده شــده با ORT، باکتــری را در ســینوس هــای تحت حدقه ای، نای، کبــد، کلیه ها و کیســه هــای هوایی ردیابی کننــد و در گروه های عفونــی همزمان E.coli IBV+ ORT، ORT+ و *E.coli* + IBV+ORT، علاوه بر اندام های فوق الذکر از ریــه و مجرای تخم بر نیز شناســایی کردند و همچنین گزارش نمودند که باکتری اورنیتوباکتریوم رینوتراکئال در گروه همزمان *E.coli*+ IBV+ORT از کیسه های هوایی و نای تا ۱۴ روز و سینوس های تحت حدقه ای تا ۲۸ روز پس از آلودگی ثانویه با ORT قابل ردیابی است (۲۱).

Azizpour و همــکاران (۲۰۱۴) در جوجه‌هــای SPF آلوده شــده بطور همزمــان با ویــروس H9N2 آنفلوانزا و باکتــری اورنیتوباکتریوم رینوتراکئال گــزارش کردند ORT در جوجه های تلف شــده علاوه بر نای و ریه از کبد و قلب نیز جداسازی گردید و همچنین آنها بیان نمودند که ردیابی باکتری در این اندام ها نشان دهنده سیستمیک بودن عفونت است (۳).

در مطالعــه حاضر حضور باکتری در بافت های ریه و کبد فقط در روز ۴ پس از تلقیح شناســایی شد، اما در نای به مدت طولانی تر تا ۱۰ روز پس از تلقیح ردیابی گردید که یافته های به دســت آمده با نتایج مطالعات پیشــین در خصوص تکثیر باکتری در اندام های تنفسی هم خوانی دارد (۲۱) و نشان دهنده گرایش و انتشار بیشتر باکتری در نای می باشد. اگرچه حضور باکتری ORT در خون قلب قبلا گزارش شــده است (۲۲)، اما در این مطالعه باکتری در قلب ردیابی نگردید.

نتایج مطالعه حاضر نشــان داد که ســویه اورنیتوباکتریــوم رینوتراکئال مورد بررســی منجر به بروز تلفات و یا علائم شــدید بالینی و کالبدگشایی در جوجــه های مبتلا نمی‌گردد، همچنین در تحقیقات گذشــته در جوجه های SPF علایم بالینی و کالبدگشایی مرتبط با عفونت ORT ذکر نشده بود (۲۱، ۲۴). امــا در مطالعــات صورت گرفتــه در جوجه های تجــاری علایم بالینی مختلفی گزارش شده است (۶، ۱۹). بنابراین به نظر می رسد که سویه ایرانی باکتــری ORT به تنهایی روی جوجه های SPF نــژاد لگهورن تاثیر ناچیزی دارد. اما باکتری در اندام های تنفســی از جملــه نای به مدت طولانی تکثیر می یابد که می تواند منجر به مســتعد شدن پرنده برای ابتلا به بیماری های ویروســی و باکتریایی همزمان و نهایتا تشدید علایم بالینی و کالبدگشایی و بروز تلفات گردد. لذا پیشنهاد می گردد نقش نژاد و سویه های مختلف طیور تجاری و ســایر عوامل بیماریزا در عوارض حاصل از بیماری مورد بررسی قرار گیرد.

منابع مورد استفاده

1.Allymehr, M. (2006) Seroprevalance of *Ornithobacterium rhinotracheale* Infection in Broiler and Broiler Breeder Chicken in West Azarbaijan Provine, Iran. J. Vet. Med. A. 53(1): 40-42.

2.Asadpour Y., Bozorgmehri Fard M.H., Pourbakhsh S.A., Banani M. and Charkhkar S. (2008) Isolation and identification of *Ornithobacterium rhinotracheale* in broiler breeder flocks of Guilan province, north of Iran. Pakistan. J. Biol. Sci. 11: 1484-91.

3.Azizpour, A., Goudarzi, H., Charkhkar, S., Momayez, R. and Hablolvarid, M. H. (2014) Experimental study on tissue tropism and dissemination of H9N2 avian influenza virus and *Ornithobacterium rhinotracheale* co-infection in SPF chickens. Journal. Anim. and. Plan. Sci. 24(6):1655-1662.

4.Azizpour, A. and Azizpour, Y. (2014) Comparing Culture and PCR for detection of *Ornithobacterium rhinotracheale* Infection. Iranian. J. Publ. Health. 43(Supple 2): 292.

5.Banani, M., Khaki, P., Goodarzi, H., Vand-Yousefi, J. and Pourbakhsh, S. A. (2000) Isolation and identification of *Ornithobacterium rhinotracheale* from a broiler and a pullet flock. Pajou. Va. Sazan. 46: 106-109.

6.Banani, M., Momayez, R., Pourbakhsh, S. A., Goodarzi, H. and Bahmani Nejad, M. A. (2002) Simulataneous Isolation of *Ornithobacterium rhinotracheale* and Avian Influenza Virus Subtype H9N2 from Commercial Poultry. Iranian. J. Vet. Res. 3(2):100-115.

7.Banani, M., Pourbakhsh, S.A.and Deihim, A.H. (2004) Antibiotic sensitivity of *Ornithobacterium rhinotracheale* isolates associated with respiratory disease. Arch. Raz. Inst. 58: 111- 117.

8.Banani, M., Pourbakhsh, S. A., Ghodsian, N., Karimi,V. and Ashtari, A (2011) The phylogenetic analysis of some *Ornithobacterium rhinotracheale* isolates from commercial chicken flocks in Iran. GenBank: JF810491.1.

9.Charlton, B.R., Channing-Santiago, S.E., Bickford, A.A., Cardona, C.J., Chin, RP. and Cooper, G.L. (1993) Preliminary Characterization of a Pleomorphic Gram-Negative Rod Associated with Avian Respiratory Disease. J. Vet. Diagn. Invest. 5(1): 45 -71.

10.Chin, R.P., Van empel, P.C.M. and Hafez, M.H. (2003) *Ornithobacterium rhinotracheale*. In: Disease of poultry,11th edition (Saif,Y.M., Calnek,B.W., Barnes,H., Glisson, J.R ., McDougald, L.R.). Iowa State Press, Ames, pp: 683-688.

11.Franz, G., Hein, R., Bricker, J., Walls, P., Odor, E., Salem, M. and Sample, B. (1997) Experimental studies in broilers with a Delmarva *Ornithobacterium rhinotracheale* isolate. 46th Western Poulty Diseases Conference, Sacramento. pp:46–48 .

12.Ghanbarpour, R. and Salehi, M.(2009) Seroprevalece and identification of *Ornithobacterium rhinotracheale* in broiler flocks in south-eastern Iran. Trop. Anim. Health. Prod. 41: 1676- 83.

13.Hafez, H.M. and Beyer, W.(1997) Preliminary investigation on *Ornithobacterium rhinotracheale* (ORT) isolates using PCR Fingerprints. IX th World Veterinary Poultry Association Congress, Hungary.pp: 51-52.

14.Hafez, M. H. (2002) Diagnosis of *Ornithobacterium rhinotracheale*. Inter. J. Poul. Sci. 1: 114-118.

15.Hassanzadeh M., Karimi V., Fallah N. and Ashrafi I. (2010) Molecular characterization of O*rnithobacterium rhinotracheale* isolated from broiler chicken flocks of Iran. Turk. J. Vet. Anim. Sci. 34: 1-6.

16.Jamshidian, M. and Mayahi, M (2008) Isolation of *Ornithobacterium rhinotracheale* from broiler flocks in ahvaz city. Iranian. Vet. J. 4(4):29-36.

17.Marien, M., Decostere, A., Duchateau, L., Chiers, K., Froyman, R. and Nauwynck, H.(2007) Efficacy of enrofloxacin, florfenicol and amoxicillin against *Ornithobacterium rhinotracheale* and Escherichia coli O2:K1 dual infection in turkeys following APV priming. Vet. Microbiol. 121:94–104.

18.Mirzaie, S., Hassanzadeh, M., Bozorgmehri Fard, M.H. and Banani, M. (2011) Isolation and characterization of *Ornithobacterium rhinotracheale* in turkey, quail flocks and domestic pigeons by bacteriological and molecular methods. Arch. Raz. Inst. 66(2): 121-127.

19.Pan, Q., Liu, A., Zhang, F., Ling, Y., Ou, C., Hou, N. and He, C. (2012) Co-infection of broilers with *Ornithobacterium rhinotracheale* and H9N2 avian influenza virus. BMC. Vet. Res. 8:104.

doi:10.1186/1746-6148-8-104.

20.Reed, L. J. and Muench, H.(1938) A simple method of estimation of 50% end points. American. J. Hyg. 27: 493–497.

21.Thachil, A. J., Velayudhan, B. T., Shaw, D.P., Halvorson, D.A. and Nagaraja, K.V. (2009) Pathogenesis of *Ornithobacterium rhinotracheale* in egg-laying hens with coexisting infectious bronchitis virus and Escherichia coli infections. J. Appl. Poult. Res. 18:780–788.

22.Van Beek, P.N.G.M., Van Empel, P.C., Van den Bosch, G., Stonn, P.K., Bongers, J.H. and Du Preez, J.H. (1994) Respiratory problems, growth retardation and arthritis in turkeys and broilers caused by a Pasteurella-like organism: *Ornithobacterium rhinotracheale* or 'Taxon 28. Tijd Dierge.119: 99–101.

23.Van Empel, P., Van den Bosch, H., Goovaerts, D. and Storm, P. (1996) Experimental infection in turkeys and chickens with *Ornithobacterium rhinotracheale*. Avian. Dis. 40: 858–864.

24.Van Veen, L., Van Empel, C. P. and Fabria, T. (2000) *Ornithobacterium rhinotracheale*, a primary pathogen in broilers. Avian. Dis. 44: 896–900.

25.Vandamme, P., Segers, P., Vancanneyt, M., van Hove, K., Mutters, R. and Hommez, J. (1994) *Ornithobacterium rhinotracheale* Gen. Nov., Sp. Nov., Isolated from the Avian Respiratory Tract. Inter. J. Syst. Bact. 44(1): 24-37.