نشریه دامپزشکی
(پژوهش و سازندگی)
شماره ۸۵، زمستان ۱۳۸۸

مطالعه تکوین هیپوفیز در ماهی سفید (*Rutilus frisii kutum*) قبل از تفریخ تخم تا هنگام بلوغ

• **آزاده عتباتی**
گروه زیست شناسی، دانشکده علوم ، دانشگاه گیلان (نویسنده مسئول)
• **نادرشعبانی‌پور**
گروه زیست شناسی، دانشکده علوم، دانشگاه گیلان
• **فرهاد مشایخی**
گروه زیست شناسی، دانشکده علوم، دانشگاه گیلان
• **محمود رضا آقا معالی**
گروه زیست شناسی، دانشکده علوم، دانشگاه گیلان
تاریخ دریافت: بهمن ماه ۱۳۸۷ تاریخ پذیرش: آبان ماه ۱۳۸۸
تلفن تماس نویسنده مسئول: ۰۹۱۵۵۷۲۱۴۲۲
Email: az.atabati80@gmail

چکیده

تحقیق حاضر تکامل غده هیپوفیز را در مراحل قبل از تفریخ، لاروی، نوجوانی و بلوغ در ماهی سفید دریای خزر دنبال می کند. تخم های لقاح یافته از مرکز تکثیر و پرورش شهید انصاری به آزمایشگاه تحقیقاتی منتقل شدند، در شرایط آکواریومی تفریخ گردیده و مراحل لاروی و رشد را تا وزن ۱ گرم در مدت ۵ ماه طی نمودند. نمونه گیری هر روز انجام شد و در هر نوبت به صورت تصادفی از سه آکواریوم موجود ۱۵ نمونه مورد مطالعه بافتی قرار گرفتند. نمونه های بالاتر از وزن ۱ گرم تا بالغ ماهی سفید از مرکز تکثیر و پرورش شهید انصاری تهیه گردید. یک روز پیش از تفریخ، غده هیپوفیز به شکل توده ای سلولی در کف دیانسفالن فرو رفته بود. نورو هیپوفیز و آدنوهیپوفیز در این مرحله از یکدیگر قابل تفکیک نبودند. حدود ۷ روز پس از تفریخ هیپوفیز از دیانسفالن شکمی جدا شده و فقط از ناحیه بالایی اتصال داشت. در این مرحله نوروهیپوفیز تکوین یافته ولی منشعب نشده بود. تکوین ادامه یافت. حدود ۴۰ روز پس از تفریخ هیپوفیز از بافت مغز جدا شده بود و ساقه هیپوفیز حدود ۷۰ روز پس از تفریخ قابل تمایز بود. در حین تکوین نوروهیپوفیز منشعب شد و در نمونه های نوجوان ۵ گرم به بالا، این بخش به صورت منشعب وارد آدنوهیپوفیز شده، بخصوص بخش اینترمدیا شده و لوب نوروواینترمدیا را تشکیل داد. هیپوفیز در نمونه ۲۵ گرمی از لحاظ بافت شناسی شبیه نمونه بالغ خود بوده و از سه قسمت ناحیه روسترال بخش دیستالیس(RPD)، ناحیه پروگزیمال بخش دیستالیس (PPD) و ناحیه اینترمدیا(PI) تشکیل شده بود.

کلمات کلیدی: غده هیپوفیز، تکوین، ماهی سفید دریای خزر

Veterinary Journal (Pajouhesh & Sazandegi) No 85 pp: 34-43

Study of pituitary gland development in *Rutilus frisii kutum* before hatching until adult stage

By:Atabati A.(Corresponding Author; Tel: +989155721422) . N. Shabanipour ;F.Mashayekhi;M.R. Aghamaali,Faculty of Science, University of Guilan, Rasht

In this study, the morphology and organization of pituitary was investigated prior to hatching and at larval, juvenile and adult stages of the *Rutilus frisii kutum*. The eggs were kept in aquaria to study the stages before hatching. Fingerling reaching 1 gr of weight were maintained in laboratory condition for 5 month. Specimens larger than 1 gr up to adult stage were obtain either from fish culture center. In small specimens the whole head was processed that for larger once whole brain bearing hypophysis along with a small part of skull were after decalcification. All specimens were studied by histological methods. It was noticed that a day prior to hatching the hypophysis could be identifiable as a separate entity as comprised a part of ventral diencephalons. Adeno and Neurohypophysis could not be differentiated. Hypophysis was found to be partly separated and attached to the floor of diancephalon about seven days after hatching. An unbranched neurohypophysis was identified, pituitary gland was almost entirely unattached after 40 days and was seen to be stalked after 70 days. It was observed that the specimens of 25 gr as older had immense similarity with adult in structure and organization of hypophysis. The juvenile of later on (5 gram onwards) had the neurohypophysis. Penetrating in to adenohypophysis, particularly in to intermedia forming neurohypophysis lobe.

Key words: Pituitary gland, Development, *Rutilus frisii kutum*

مقدمه

غده هیپوفیز یکی از مهمترین غدد درون ریز بدن مهره داران است. هیپوفیز رابط آناتومیکی و فیزیولوژیکی بین سیستم عصبی و درون ریز بوده و تنظیم‌کننده فعالیت‌های بدن مانند رشد، تنظیم اسمزی، متابولیسم، رفتار، تولیدمثل و ... می‌باشد. برقراری این ارتباط به کمک سیگنال های عصبی- هورمونی است که هیپوتالاموس به هیپوفیز می‌فرستد. این غده از دو قسمت نورو هیپوفیز(NH) – انتهای ترشحی اعصاب هیپوتالاموسی- و آدنوهیپوفیز(ADH) - سلول های ترشح کننده هورمون تشکیل شده است. در ماهی سلول های درون ریز بخش آدنوهیپوفیز دسته بندی شده اند، هر گروه هورمون خاصی را ترشح می کند و محل مخصوص به خود را در این بخش به خود اختصاص داده است. در برخی از گونه های ماهیان، انواع مختلف سلول های آدنوهیپوفیز با کمک روش های بافت شناسی، هیستوشیمی و ایمنوهیستوشیمی شناسایی شده اند(۱۳). مطالعات انتوژنیک سلول های هیپوفیز ماهیان استخوانی آب شیرین و دریایی مشخص کرده که زمان آغاز فعالیت این سلول ها میان گونه های مختلف متفاوت است(۸).

از طرف دیگر غده هیپوفیز در میان شاخه مهره داران بی نظیر است، زیرا در این گروه گوناگونی های مهمی در آناتومی و تکوین این غده وجود دارد و این تنوع ساختار هیپوفیز را تبدیل به مدلی برای بررسی ارتباط فیلوژنیک بین اعضای این شاخه کرده است(۹). به همین خاطر توصیف ساختار و نحوه تکوین این غده گامی ابتدای برای سایر بررسی ها بر روی هیپوفیز است.

ماهی سفید دریای خزر با نام علمی (*Rutillus frisi kutum* kamenskii 1901) از جمله ماهیان مهاجر (آنادرموس) و بومی دریای خزر می باشد که نزد مردم شهرهای شمال ایران از مقبولیت بسیار خوبی برخوردار می باشد.

در این پژوهش برای اولین بار نحوه تکوین این غده در ماهی سفید دریای خزر مطالعه گردید. نتایج حاصل از یک سو مطالعه پایه و مقدماتی جهت بررسی های پیشرفته فیزیولوژیکی و از سوی دیگر به دلیل اهمیت هورمون های هیپوفیزی، مطالعه بنیادی در مباحث مرتبط با تکثیر و پرورش این ماهی نیز محسوب می شود.

مواد و روش‌ها

تخم های لقاح یافته از مرکز تکثیر و پرورش ماهی شهید انصاری واقع در کیلومتر ۲۰ جاده رشت- تهران تهیه گردید. تخم ها بلافاصله بعد از لقاح، به سرعت در ظروف ۵ لیتری به آزمایشگاه تحقیقاتی زیست شناسی دریا دانشکده علوم دانشگاه گیلان منتقل شده و بلافاصله پس از رسیدن به آزمایشگاه به آرامی درون سبد مخصوص جای گرفته در آکواریوم قرار داده شدند. هوادهی شدید به کمک پمپ هوا، در زیر سبدها موجب اکسیژن دهی کافی و تعلیق تخم ها شد. سبدها از پراکندگی تخم ها جلوگیری کرده، دسترسی به لاروها را آسان نموده و امکان شمارش تخم ها را فراهم آورد. تعلیق نسبی تخم ها بوسیله فشار هوا از آلودگی قارچی جلوگیری می نمود. با پیشرفت مراحل جنینی، تغییرات مورفولوژی از پشت پوسته تخم بهتر قابل تشخیص بود. در روز نهم پس از گذشت مدت کوتاهی از ایجاد حرکات شدید جنین، تفریخ تخم ها آغاز شد و مرحله لارو شناگر آغاز گردید.

کنترل شرایط آکواریوم ها (pH و دما) انجام شد و برای جلوگیری از ایجاد آلودگی آب آکواریوم ها ۲ تا ۳ روز یک بار به صورت تدریجی با آب هم دما تعویض گشت.

نمونه برداری

جهت بررسی روند تکامل هیپوفیز نمونه ها از لارو قبل از تفریخ تا وزن ۰/۵ گرم بطور روزانه تهیه شد. از ۰/۵ تا ۱ گرم هر سه روز یک بار نمونه تهیه شد. نمونه گیری به صورت تصادفی از ۳ آکواریم موجود انجام گرفت. نمونه های بالاتر از وزن ۱ گرم تا بالغ ماهی سفید از مرکز تکثیر و پرورش شهید انصاری تهیه گردید.

مراحل آماده سازی بافت

نمونه بلافاصله بعد از خروج از آب در محلول بوئن تثبیت شده و بعد از ۲۴-۱۲ ساعت با توجه به اندازه نمونه وارد سریال الکل ها شده و در نهایت داخل الکل ۷۰ درجه جهت انجام باقیمانده پروسه به مدت طولانی تر نگهداری شدند. تخم ها و لاروهای تفریخ شده و نمونه های کمتر از ۰/۵ گرم در ابتدای کار به طور کامل داخل فیکساتیو قرار گرفتند و سپس وارد پروسه بافتی شدند ولی نمونه های بزرگتر از ۰/۵ گرم فقط از قسمت سر جدا شد و کاسه سر نیز برداشته شد تا مغز و هیپوفیز در معرض فیکساتیو قرار بگیرند و به طور کامل تثبیت گردند.

آماده کردن نمونه ها جهت مقطع گیری

جهت تهیه مقاطع نمونه های قبل از تفریخ، غشای تخم برداشته شده و با کمک استرومیکروسکوپ زرده نیز بیرون کشیده شد و تنها ناحیه سر جنین وارد پروسه تهیه بافت گردید. زرده به علت سخت شدن در تمام مراحل جدا شد (۳ تا ۴ روز بعد از تفریخ). برای نمونه های ۰/۵ تا ۱۰ گرم از روش کلسیم گیری استفاده شد(۱۰) و در نمونه های زیر ۱۰ گرم ناحیه سر بطور کامل پس از کلسیم گیری استفاده شد. نمونه های ۱۰ گرم به بالا مغز بطور کامل پس از خارج کردن از کاسه سر استفاده گردید. به دلیل کوچک بودن جمجمه امکان جراحی و خارج کردن غده هیپوفیز تا وزن ۱۰ گرم نبود و جراحی فقط برای نمونه های بالاتر از ۱۰ گرم و نمونه بالغ انجام شد. برای کلسیم گیری از محلول ۰/۵ مولار EDTA باpH برابر ۷/۸ استفاده شد.در این pH پودر EDTA جدید در آب کاملاً حل شد(۱۰). نمونه ها حدود ۴ تا ۱۰ روز با توجه به حجم نمونه داخل این محلول قرار گرفتند و خروج کلسیم با کمک آزمایش شیمیایی بررسی شد. پس از طی آماده سازی بافت، بوسیله میکروتوم مقاطع بافتی سریالی به ضخامت ۵ میکرومتر تهیه و به روش رنگ آمیزی هماتوکسیلین- ائوزین رنگ آمیزی شدند(۱).

بررسی مقاطع به دست آمده

از تمام مراحل تکوینی مقاطع پشت سر هم تهیه گردید و روند تکوین هیپوفیز با استفاده از میکروسکوپ نوری با بزرگ نمایی های مختلف بررسی شد. عکس برداری در هر مرحله از سریال مقاطع انجام گردید. جهت اندازه گیری طول (Rostal-Caudal) و ارتفاع هیپوفیز مقطع طولی که دقیقاً از وسط لارو گذشته بود (این مقاطع با توجه به مرحله تکوینی متفاوت بود، محور میانی با توجه به موقعیت بطن سوم برای تمام مراحل کنترل شد)، انتخاب شد و با کمک میکرومتر طول و ارتفاع اندازه گرفته شد. تخمین عرض هیپوفیز از طریق شمارش تعداد مقاطع طولی هیپوفیز انجام گرفت.

نتایج

مراحل تکاملی هیپوفیز در جدول ۱ خلاصه شده است. هیپوفیز در ماهی بالغ توسط ساقه کوتاهی به دیانسفالن شکمی متصل شده است (شکل۸). همانطور که در این شکل مشخص شده موقعیت هیپوفیز در مجاورت بطن سوم قرار دارد و جایگاه آناتومیک خود را در سراسر طول تکوین حفظ کرده است. توده سلولی نمایان در شکل ۸ (نقطه چین)، به نظر می رسد بخشی از هیپوتالاموس بوده و بعنوان راهنما در تشخیص هیپوفیز در تمام مراحل استفاده شد.

مراحل تکوین هیپوفیز و مشاهدات بافتی

جنین یک روز قبل از تفریخ

مقطع طولی مغز در جنین ۹ روزه در شکل ۱ مشاهده می شود، مغز نسبت به کل بدن از حجم زیادی برخوردار است و حدود یک سوم از طول بدن جنین ادامه دارد ولی بخش های مختلف مغز در مراحل ابتدایی تکوین قرار دارند. مخچه و تکتوم به صورت ابتدایی قابل تشخیص اند، تلانسفالن تشکیل شده ولی لوب بویایی شکل نگرفته است. مزانسفالن در حال شکل گیری است. نوتوکورد در طول بدن جنین قابل تشخیص است. دهان ابتدایی (استومودئوم) تشکیل شده است. غضروف meckel و غضروف trabecular که آرواره ها را در مراحل بعدی شکل می دهند، نیز تکوین یافته اند. هیپوفیز در این مرحله به صورت توده ای سلولی در ناحیه جلویی- شکمی(anterior-ventral) مغز در کف دیانسفالن فرو رفته است و آدنوهیپوفیز و نوروهیپوفیز از یکدیگر قابل تفکیک نیستند (شکل b ۱). طول در جهت Rostal-Caudal، ارتفاع و عرض هیپوفیز در این مرحله در جدول ۱ آمده است.

زمان تفریخ

مقطع طولی مغز پس از تفریخ در شکل ۲ مشاهده می شود. قسمت های مختلف مغز تمایز بیشتری پیدا کرده اند. حجم مغز نسبت به حجم بدن زیاد است. مزانسفالن در این مرحله تمایز زیادی یافته، لوب بویایی، مسیر بویایی، عصب بینایی و بطن سوم نیز در مقطع طولی قابل تشخیص است. غضروف هایethmoid، parachordal و terabecular قابل تشخیص اند. هیپوفیز در این مرحله تمایز بیشتری یافته است و نوروهیپوفیز و آدنوهیپوفیز تا حدودی از یکدیگر قابل تفکیک بوده، ولی با این حال در این مرحله هیپوفیز قسمتی از بافت مغز است و همچنان در کف دیانسفالن قرار گرفته است (شکل b ۲). طول در جهت Rostal-Caudal، ارتفاع و عرض تقریبی هیپوفیز در این مرحله در جدول ۱ مشاهده می شود.

۱روز پس از تفریخ

تصویر مقطع طولی سهمی مغز لارو ۱ روزه در شکل ۳ مشاهده می شود، تکوین بخش های مختلف مغز ادامه یافته و تلانسفالن، مخچه، مدولا، مزانسفالن، لوب بویایی، عصب بینایی، هیپوتالاموس و هیپوفیز در این شکل مشخص شده است. غضروف های ،ethmoid، meckel، ceratohyal و parachordal به تکوین خود ادامه داده اند. طول در جهت Rostal-Caudal، ارتفاع و عرض تقریبی هیپوفیز در این مرحله

در جدول ۱ مشاهده می شود.

۳ تا ۱۰ روز پس از تفریخ

در ابتدای این مرحله تغذیه لارو وابسته به کیسه زرده است و هر چند حفره دهانی (oc) تشکیل شده ولی لوله گوارشی تکوین نیافته است. و از آنجا که تغییر زیادی در مورفولوژی هیپوفیز تا هفت روز اول مشاهده نشد، مقاطع لارو ۷ روزه بررسی می شود. همانطور که در تصویر مقطع طولی سهمی شکل ۴ مشاهده می شود. تلانسفالن (t)، مخچه (ce)، تکتوم (te)، مزانسفالن (m)، لوب بویایی (o)، راه بویایی (ot)، عصب بویایی (on) و مدولا (med) به تکوین خود ادامه داده اند. در این مرحله در میان بخش های مختلف مغز، مخچه تمایز کمتری یافته است. هیپوفیز در این مرحله تا حدودی از دیانسفالن شکمی جدا شده است و به صورت کشیده در امتداد مغز قرار گرفته است. طول در جهت Rostal-Caudal، ارتفاع و عرض تقریبی هیپوفیز در این مرحله در جدول ۱ آمده است.

۱۰ تا ۱۰۰ روز پس از تفریخ

در این مرحله بخش های مختلف مغز تمایز بیشتری می یابد و تکوین هیپوفیز ادامه می یابد (شکل ۵) طی این مراحل که در جدول ۱ آمده است ابعاد هیپوفیز افزایش می یابد و به تدریج از سمت بالا از دیانسفالن جدا شده و غده مجزایی را تشکیل می دهد که در نمونه های بزرگتر (۱۰۰ روز پس از تفریخ) همانطور که در شکل ۵ مشاهده می شود، تنها با ساقه کوتاهی به دیانسفالن متصل می ماند.

نمونه ها دارای وزن ۰/۵ تا ۱ گرم (۱۵۰-۱۱۰ روز پس از تفریخ)

جدول ۱- مراحل تکاملی هیپوفیز و میانگین طول، ارتفاع و عرض هیپوفیز در هر مرحله

ردیف	مرحله تکوینی	طول (µ m) Rostal-Caudal	ارتفاع (µ m)	عرض (µ m)
۱	قبل از تفریخ	۹۰±۱/۴۱	۲۷±۱/۱۵	۶۰±۱/۶۳*
۲	زمان تفریخ	۱۲۰±۱/۴۱	۳۰±۰/۸۱	۶۵±۱/۴۱
۳	۳ تا ۷ روز پس از تفریخ	۱۳۵±۳/۴۰	۳۶±۲/۱۴	۷۰±۲/۸۲
۴	۷ تا ۱۴ روز پس از تفریخ	۱۴۵±۳/۱۰	۴۰±۲/۳۴	۷۰±۱/۷۳
۵	۱۴ تا ۲۸ روز پس از تفریخ	۱۵۰±۳/۰۸	۴۵±۱/۵۸	۷۵±۱/۲۲
۶	۲۸ تا ۵۰ روز پس از تفریخ	۲۲۵±۲/۸۲	۶۰±۲/۱۴	۸۵±۱/۷۸
۷	۵۰ تا ۸۰ روز پس از تفریخ	۳۵۰±۳/۵۶	۱۲۵±۳/۷۴	۱۲۰±۴/۰۸
۸	۸۰ تا ۱۰۰ روز پس از تفریخ (۰/۵ گرم)	۵۰۰±۳/۲۶	۱۵۰±۲/۱۶	۲۰۰±۱/۱۵
۹	نمونه ۱ گرمی	۶۰۰±۳/۷۴	۲۰۰±۱/۶۳	۲۵۰±۳/۷۲
۱۰	نمونه ۵ گرمی	۶۰۰±۲/۴۴	۲۰۰±۱/۱۵	۲۵۰±۲/۸۲
۱۱	نمونه ۱۰ گرمی	۷۰۰±۳/۷۴	۲۰۰±۱/۶۳	۲۵۰±۳/۲۶
۱۲	نمونه ۲۵ گرمی	۸۰۰±۱/۶۳	۲۰۰±۱/۴۱	۳۰۰±۲/۴۴
۱۳	نمونه بالغ	۱۶۰۰±۴/۰۸	۲۰۰±۳/۷۴	۶۵۰±۳/۵۶

* میانگین ± انحراف معیار

در مقطـــع طولی ســـهمی مغـــز نمونه ۱ گرمی در شـــکـــــل ۶ قابل مشاهده اســـت و مقطع طولی سهمی هیپوفیز در شکـــــل با فلش نشان داده شده است.

نمونه ها دارای وزن ۱ تا ۲۵ گرم

شـــکل ۷a مقطع طولی ســـهمی از مغز را در این وزن نشـــان می دهد. قســـمت های مختلف مغز به خوبی تکوین یافته اند و شبیه به نمونه بالغ شده اند. شـــکل ۷ b مقطع طولی سهمی مغز مشـــخص کننده موقعیت بطن ســـوم و اجتماع ســـلولی مجـــاور هیپوفیـــز می باشـــد. در این وزن بخـــش های مختلف هیپوفیز از هم قابل تفکیک اســـت ناحیه روســـترال بخش دیستالیس (rpd) که از سلول های اسیدوفیل تشکیل شده است. این ســـلول ها به دلیل داشـــتن سیتوپلاسم اســـیدی به شدت نسبت به ائوزین رنگ پذیری دارند. ناحیه پروگزیمال بخش دیستالیس(ppd) که از سلول های اسیدوفیل و بازوفیل تشکیل شده است. ناحیه اینترمدیا (ip) نیز در این شـــکل مشخص شده است که نوروهیپوفیز به صورت منشعب وارد این ناحیه شده و بخش نوراوینترمدیا را شکل داده است. بخش های مختلـــف آدنوهیپوفیز و نوروهیپوفیـــز در نمونه ۲۵ گرمی و نمونه بالغ در اشـــکال ۸ و ۹ آورده شده اســـت.ناحیه روسترال بخش دیستالیس، ناحیه پروگزیمال بخش دیستالیس و بخش اینترمدیا در شکل ۷ مشخص شده اســـت. شـــکل ۸ برش طولی هیپوفیز نمونه ۲۵ گرمی را نشان می دهد.

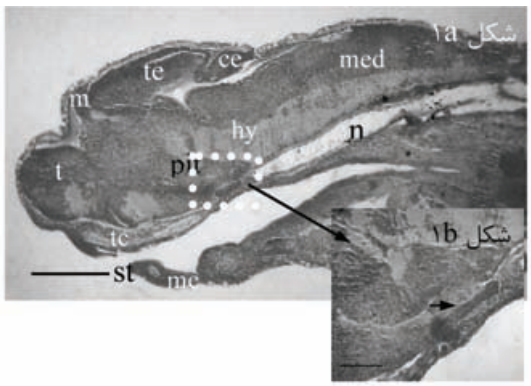

شکل a۱- برش طولی سر جنین قبل از تفریخ (۱۰۰×). مقیاس:µm ۲۰۰
شکل b۱- برش طولی هیپوفیز جنین قبل از تفریخ (۴۰۰×). مقیاس:µm ۵۰
ce= مخچه; med= مدولا; m= مزانسفالن te;= تکتوم; t= تلانسفالن
hy= هیپوتالاموس; pit= هیپوفیز; n= نوتوکورد; st=استومودئوم
tc= غضروف trabecular mc ; = غضروف meckel;



شکل a۲- برش طولی سر جنین پس از تفریخ (۱۰۰×). مقیاس:µm ۲۰۰
شکل b۲- برش طولی هیپوفیز جنین پس از تفریخ (۴۰۰×). مقیاس:µm ۵۰
ce= مخچه; med= مدولا; m= مزانسفالن te;= تکتوم; t= تلانسفالن;
III=بطن سوم; pit = هیپوفیز; st=استومودئوم ; et =; غضروف ethmoid;
tc=غضروفpcc trabecular;= غضروف parachorda ; on= عصب بینایی

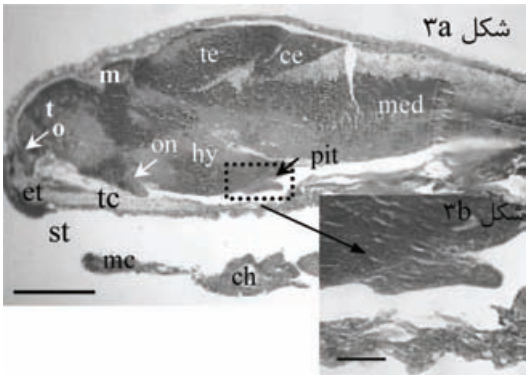

شکل a۳- برش طولی سر لارو ۱ روزه (۱۰۰×). مقیاس:µm ۲۰۰
شکل b۳- برش طولی هیپوفیز لارو یک روزه (۴۰۰×). مقیاس:µm ۵۰
ce= مخچه; med= مدولا; m= مزانسفالن te;= تکتوم; pit= هیپوفیز
mc = غضروف meckel et;= غضروف ethmoid o; = لوب بویایی
on = عصب بینایی; ch = غضـــروف;ceratohyal st = استومودئوم

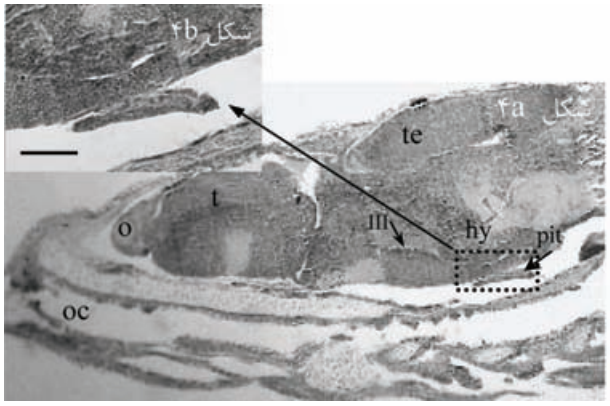

شکل a۴- برش طولی سر لارو ۷ روزه (۱۰۰×). مقیاس:µm ۲۰۰
شکل b ۴- برش طولی هیپوفیز لارو ۷ روزه (۴۰۰×). مقیاس:µm ۵۰
te= تکتوم; pit= هیپوفیز; t= تلانسفالن; o = لوب بویایی;
oc= حفره دهانی

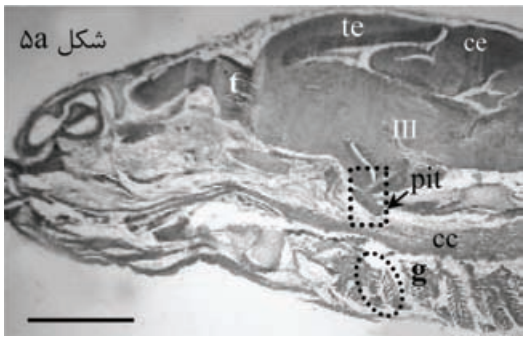

شکل ۵- برش طولی سر لارو ۴۰ روزه (۱۰۰×). مقیاس:µm ۲۰۰
ce= مخچه te;= تکتوم; t= تلانسفالن; pit = هیپوفیز;
III=بطن سوم; g = آبشش

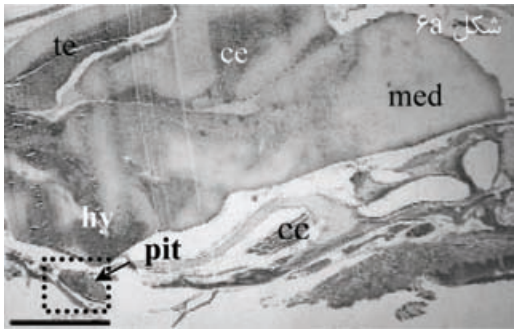

شکل۶- برش طولی سر لارو ۱ گرمی (۱۰۰×). مقیاس:µm ۲۰۰
ce= مخچه te;= تکتومmed; = مدولا; pit = هیپوفیز;
hy= هیپوتالاموس; cc= حفره جمجمه

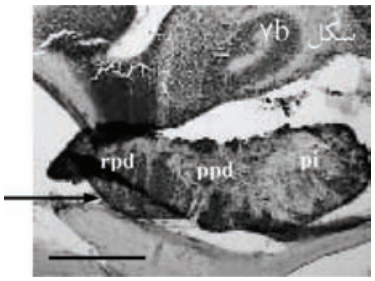

شکل b ۷- برش طولی هیپوفیز لارو ۱۵ گرمی (۴۰۰×).
مقیاس:µm ۵۰ rpd; = ناحیه روسترال بخش دیستالیس
pi = بخش اینترمدیا ps; = ساقه هیپوفیز
ppd = ناحیه پروگزیمال بخش دیستالیس

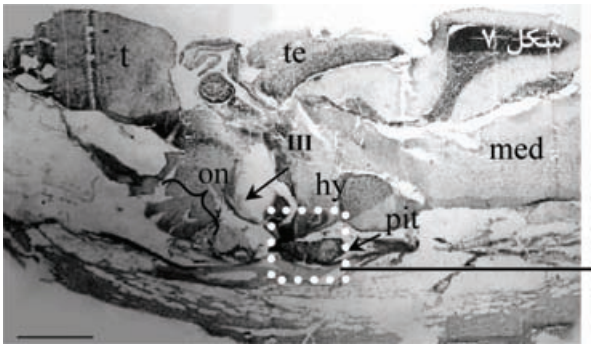

شکل a ۷- برش طولی سر لارو ۱۵ گرمی (۱۰۰×). مقیاس:۲۰۰ µm
med= مدولا te;= تکتوم; t= تلانسفالن; pit = هیپوفیز
III=بطن سوم; on = عصب بینایی hy; = هیپوتالاموس

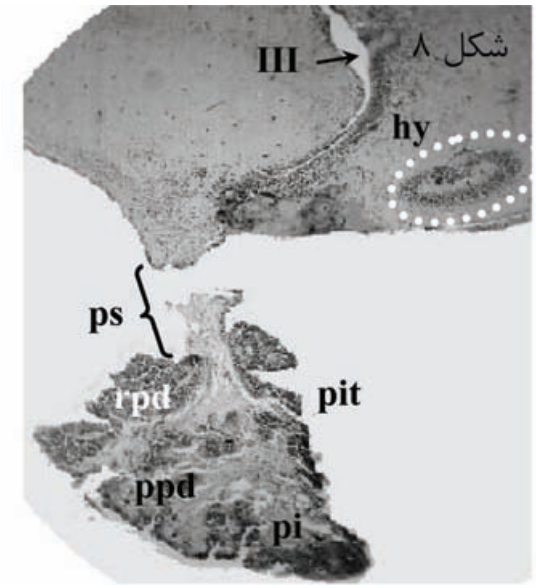

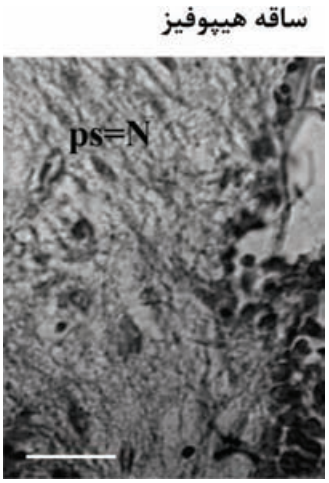

شکل ۸- برش طولی سر لارو ۲۵ گرمی (۱۰۰×). مقیاس:۲۰۰ µm
بخش های pi, ppd, rpd و ساقه هیپوفیز (۱۰۰۰×). مقیاس:۲۰ µm
rpd= ناحیه روسترال بخش دیستالیس
pi; = بخش اینترمدیا
hy; = هیپوتالاموس
ppd = ناحیه پروگزیمال بخش دیستالیس
ps; = ساقه هیپوفیز
III ; =بطن سوم N; = بخش عصبی

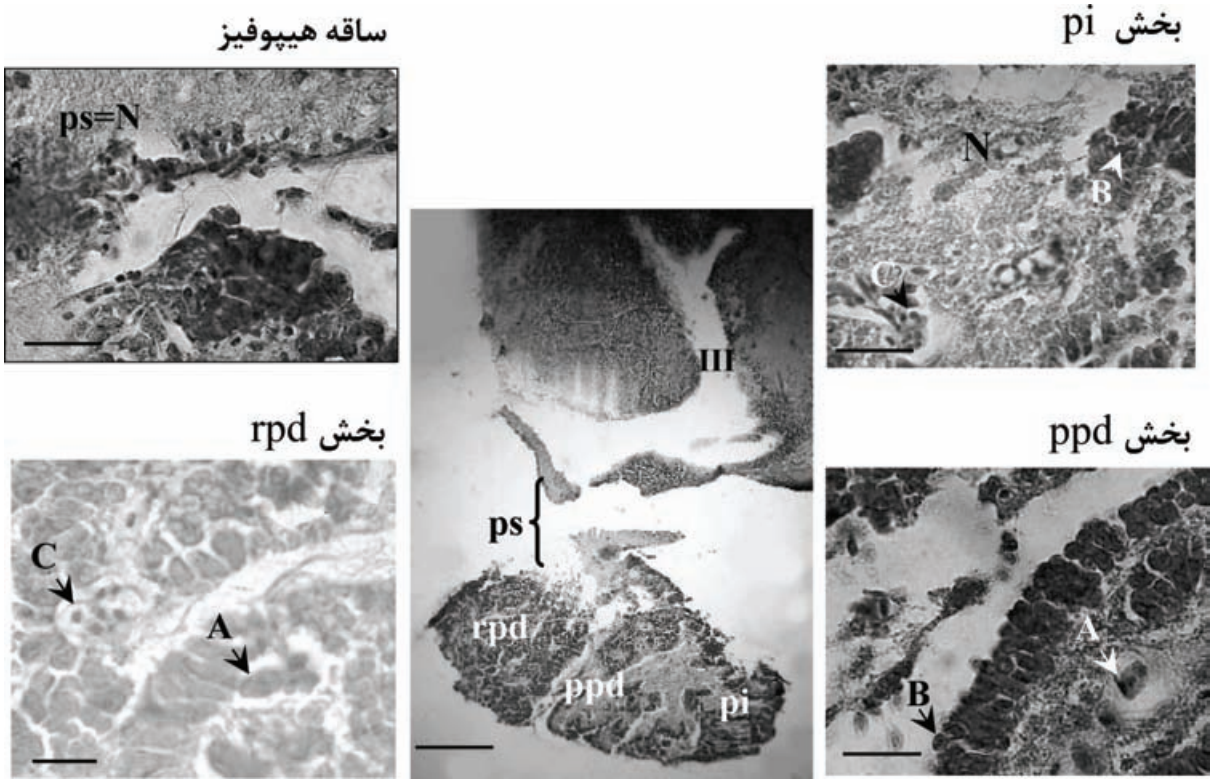

شکل۹- برش طولی سر نمونه بالغ (۱۰۰×). مقیاس:µm ۲۰۰
بخش های pi, ppd, rpd و ساقه هیپوفیز (۱۰۰۰×). مقیاس:µm ۲۰
rpd = ناحیه روسترال بخش دیستالیس ppd = ناحیه پروگزیمال بخش دیستالیس
pi = بخش اینترمدیا; ps= ساقه هیپوفیز; III=بطن سوم A = سلول اسیدوفیل;
B= سلول های بازوفیل; C= کروموفوب N; = بخش عصبی

در این شکل ساقه هیپوفیز نشان داده شده است، ارتباط آکسونی از هیپوتالاموس به هیپوفیز با کمک ساقه هیپوفیزی و نوروهیپوفیز انجام می شود و سیستم پورتال هیپوتالاموس هیپوفیزی مانند مهره داران عالی تر مشاهده نشد.

نمونه بالغ

شکل ۹ برش طولی هیپوفیز نمونه بالغ را نشان می دهد. در این شکل ساقه هیپوفیز، ناحیه روسترال بخش دیستالیس با سلول های اسیدوفیل و کروموفوب، ناحیه پروگزیمال بخش دیستالیس با سلول های اسیدوفیل و بازوفیل و بخش اینترمدیا با سلول های بازوفیل و کروموفوب نشان داده شده است.

بحث

در این تحقیق به بررسی غده هیپوفیز به عنوان مهمترین غده درون ریز مهره داران پرداخته شد. این غده در تمام مهره داران دارای ترشحات عصبی و غیر عصبی است. زندگی در دو محیط کاملاً متفاوت آب و خشکی باعث شده تا هورمون های متعددی در جهت سازش جانور از ابتدایی ترین مراحل زندگی تا بلوغ از آن ترشح شود. تحقیق حاضر تکامل غده هیپوفیز را در مراحل قبل از تفریخ، لارو، نوجوانی و بلوغ در ماهی سفید دریای خزر (*Rutilus frisii kutum*) دنبال می کند.

در مورد فیزیولوژی، مورفولوژی و مکانیسم های مولکولی تکوین هیپوفیز در دوزیستان(۷،۶)، پرندگان(۳)، پستانداران(۱۴) و در سال های اخیر بر روی Lamprey (۱۵) مطالعات زیادی صورت گرفته است. بررسی ها نشان داده است که در تکوین هیپوفیز، تفاوت های بسیاری در میان گروه های مختلف مهره داران مشاهده می شود(۴). البته اطلاعات و بررسی ها بر روی تکوین هیپوفیز در رده ماهیان استخوانی (Osteichthyse) بسیار اندک است. بررسی ها نشان داده که ساختمان هیپوفیز در میان ماهیان استخوانی (Osteichthyse) با دیگر کورداتا اختلافاتی دارد و حتی در میان اعضای این رده نیز تفاوت هایی مشاهده می شود(۲).

موقعیت قرارگیری سلول ها در مراحل ابتدایی تکوین بسیار متنوع است. ماهیان استخوانی teleostei فاقد کیسه راتکه، سیستم پورتال

هیپوتالامــوس- هیپوفیزی و اینفاندیبولوم هســتند. بخــش اینترمدیا و بخــش عصبــی در ارتباط نزدیک بــا یکدیگر دارنــد و در اغلب موارد در ماهیان استخوانی تلئوست تشکیل بخش نوراوینترمدیا را داده است(۲).

هیپوفیــز در ماهیــان اســتخوانی نزدیک به هیپوتالامــوس قرار گرفته اســت و ســاقه هیپوفیزی که در مهره داران عالیتر دیده می شود در این گروه از مهره داران نمی شــود(۵). در این بررســی نیــز هیپوفیز در تمام مراحل تکوین و نمونه بالغ نزدیک هیپوتالاموس قرار گرفته بود و ســاقه هیپوفیز و اینفاندیبولوم آنچنانکه در ســایر مهره داران به شــکل مســیر آکســونی و مویرگهای خونی سیســتم پورتال هیپوتالاموس- هیپوفیزی وجود دارد، مشاهده نشد. آنچه که باعث اتصال هیپوفیز به هیپوتالاموس می شــود، همان طور که در شکل ۳-۱ مشخص است، ارتباط آکسونی از هیپوتالاموس به هیپوفیز با کمک ســاقه هیپوفیزی و نوروهیپوفیز است. مســیر خونی که نشــانه حضور سیســتم پورتال هیپوتالاموس- هیپوفیز باشد، مشاهده نشد. علت این امر می تواند محیط زندگی متفاوت ماهیان با ســایر مهره داران باشــد، زندگی در خشکی و شــرایط محیطی جدید احتمالاً باعث نیاز بیشتر به هیپوتالاموس و سیستم عصبی مرکزی جهت کنترل فعالیت این غده بود در نتیجه در مسیر تکامل سیستم خونرسانی مســتقیم بین هیپوتالاموس و هیپوفیز ایجاد شــد تا امکان کنترل بیشتر این غده با توجه به شرایط متغیر محیط خشکی فراهم آید. غده هیپوفیز بــه عنوان غده مادر بدن مهره داران نقش مهمی در عملکرد غدد مختلف و حفظ همئوســتازی بدن به عهده دارد. بنابراین هماهنگ بودن فعالیت این غده با شرایط محیط اطراف جهت حفظ حیات ضروری است.

در مطالعه هیپوفیز ماهی سفید دریای خزر، آدنوهیپوفیز به سه قسمت تقسیم شده است. ناحیه روسترال بخش دیستالیس (RPD) که از حفرات متشــکل از سلول های اسیدوفیل تشکیل شــده است. ناحیهٔ پروگزیمال بخش دیستالیس (PPD) که از سلول های بازوفیل و اسیدوفیل تشکیل شــده و بخش اینتر مدیا که عقبی ترین بخش آدنوهیپوفیز بوده و حاوی ســلول های بازوفیــل و کروموفوب بود. بررســی های مشــابه وجود این بخش ها را در آدنوهیپوفیز ســایر ماهیان اســتخوانی نشان دادند. Laiz-Carrión و همکارانش (۸) در سال ۲۰۰۳ بررسی مشابهی را بر روی اونتوژنی ســلول هــای آدنوهیپوفیــز Shad آمریکایــی بــا نــام علمــی Alosa sapidissima انجام دادند و وجود نواحی روســترال بخش دیســتالیس با سلول های مترشحهٔ پرولاکتین، GTH، ACTH ، پروکزیمال بخش دیستالیس با سلول های مترشحهٔ GTH، GH و TSH و بخش اینترمدیا حاوی سلول های مترشحه MSH و SL را مشخص کردند.

در این پژوهش یک روز قبل از تفریخ آدنوهیپوفیز به صورت توده ای ســلولی فرورفته در کف دیانسفالن مشــاهده شد که به دو ناحیه سری و دمی قابل تقسیم شده بود. بنابراین اولین بخش تکوین یافته آدنوهیپوفیز است.

در مطالعات مشابه بر روی انتوژنی غده هیپوفیز نیز اولین بخش تمایز یافتــه آدنوهیپوفیز بود، تفاوت در زمان ظهور ایــن غده در دوره جنینی اســت که علت این اختلاف می تواند تفــاوت در طول مدت دوره جنینی نمونه مورد مطالعه باشد. در هیپوفیز *Saprus auratus* نیز سلول های هیپوفیــزی قبل از تفریخ قابل تشــخیص بودند، طــول مدت جنینی این نمونــه ۲ روز اســت(۱۶). در نمونــه *Oncorhynchus nerka* زمان تشــخیص هیپوفیز ۴۲ روز قبل از تفریخ بود، دوره جنینی این نمونه ۷۲ روز می باشــد(۱۲). بنابراین برای مقایسه زمان تمایز سلول های هیپوفیز باید به طول مدت دوره جنینی نیز توجه نمود.

مطالعات نشــان داده است که بزرگ شدن غده هیپوفیز در طی مراحل ابتدایی تکوین، تقریباً بدون انجام تقســیمات ســلولی رخ می دهد. تعداد ســلول ها در طی تکویــن حداقل در طی مراحل ابتدایی رشــد، افزایش چندانــی پیدا نکرده اســت ولی همان طور که در جدول ۱-۳ مشــاهده می شــود، ابعاد غدهٔ هیپوفیز در طی مراحل پیشــرفته ترتکوین روند رو به رشــد داشته اســت. این نکته در مطالعه مشابه توسط Villaplana و همکارانش در ســال ۱۹۹۶ با اســتفاده از میکروســکوپ الکترونی نشان داده شــده اســت(۱۶). با این که سرعت تقسیم ســلولی پائین است ولی باز هم در بین ســلول های تمایز یافته اندوکرینی نشــانه هایی از تکثیر ســلولی مشــاهده می شود. این ســلول ها گاهی در لاروهای مسن تر در ناحیــهٔ جلویــی این غــده قــرار دارد و در تعدادی از گونه هــا به صورت پراکنده در کل غده مشاهده شد. این سلول ها در مراحل بعدی تبدیل به ســلول های مترشــحهٔ هورمــون در آدنوهیپوفیز می شــوند که منجر به بزرگ شدن تدریجی این غده در طی تکوین می شود. تکوین سلول های آدنوهیپوفیز ادامه پیدا کرده و نمونه های ماهی ســفید با وزنی در حدود ۵ گرم از نظر ســاختار آناتومی و سلولی شــبیه به نمونه بالغ خود بودند. ســاختار و توزیع ســلول های اســیدوفیل بازوفیل و کروموفوب در نمونه ۲۵ گرمی و بالغ شــبیه به هم اســت و نشــان دهنده ناحیه بندی شدن آدنوهیپوفیز در ماهیان اســتخوانی اســت. هر ناحیه سلول های مترشحه هورمــون خــاص خود را دارنــد در حالی کــه در تتراپودا انــواع مختلف ســلولی آدنوهیپوفیز به صورت یکنواخــت (Homogenously) توزیع شده اند(۱۷).

در مــورد تکوین نوروهیپوفیــز اولین زمان تشــخیص این بخش در نمونــه های بافتــی این مطالعه ۷ روز پس از تفریخ بــود که نوروهیپوفیز در قسمت قدامی آدنوهیپوفیز قرار گرفته ولی منشعب نشده بود. با ادامه تکویــن، نوروهیپوفیز به صــورت منشــعب وارد آدنوهیپوفیز به خصوص بخش اینترمدیا می شــود. یکی از اختلافات هیپوفیز ماهیان استخوانی با مهره داران رده های بالاتر ســاختار این بخش است. در ماهیان استخوانی نوروهیپوفیــز بــه صورت یک بخش جداگانه وجود نــدارد بلکه به صورت منشعب وارد آدنوهیپوفیز شده و بخش اینترمدیا را درگیر نموده و بخش نوراوینترمدیا را تشــکیل داده است. مطالعات مشابه توسط Pandolfi و همکارانش(۱۱) در سال ۲۰۰۱ نتایج مشابهی را ارائه داد.

تشکر و قدردانی

در پایان لازم می دانم از مســوولین محترم مرکز تکثیر و پرورش شهید انصاری که در تهیه نمونه کمک بسزایی کردند و گروه زیست شناسی دریا دانشگاه گیلان کمال تشکر و قدردانی را بعمل آورم.

منابع مورد استفاده

۱. شریعت زاده، م.ع.، مجد، ا. (۱۳۷۹) میکروسکوپ الکترونی و هیستوتکنیک در میکروسکوپ الکترونی و نوری. انتشارات آبیژ، تهران، ۲۷۶ صفحه.

2. Chapman, S.C., Sawitzke, A.L., Campbell, D.S., Schoenwole,

G.C. (2005) A three-dimensional atlas of pituitary gland development in the zebrafish.J. *Comparative Neurology*, 487: 428-440.

3. Couly GF, Le Douarin NM. (1988) The fate map of the cephalic neural primordium at the presomitic to the 3-somite stage in the avian embryo.*Development*,103: 101-113.

4. Dubois, P.M., ElAmaraoui, A. (1995) *Embryology of the pituitary gland*. TEM. 6: 1-7.

5. Herzog, W., Sonntag, Carmen., Walderich, B., Odenthal, J., Maischein, H., Hammerscmidt, M. (2003) Genetic analysis of adenohypophysis formation in zebrafish. *Molecular Endocrinology*, 18: 1185-1195.

6. Kawamura K, Kikuyama S. (1992) Evidence that hypophysis and hypothalamus constitute a single entity from the primary stage of histogenesis. *Journal of Development*, 115:1–9.

7. Kawamura K, Kouki T, Kawahara G, Kikuyama S. (2002) Hypophyseal development in vertebrates from amphibians to mammals. *Gen Comp Endocrinol*, 126:130–135.

8. Laiz-Carrion, R., Segura-Noguera, M., Rio, M., Mancera, J. (2003) Ontogeny of adenohypophyseal cells in the pituitary of the American shad (*Alosa sapidissima*). *General and Comparative Endocrinology*, 132: 454-464.

9. Matty, A.J. (1985) *Fish endocrinology*, Timber Press, London & Sydney, pp: 1-53.

10. Moore, J.L., Aros, M., Steudel, K.G., Cheng, K.C. (2002) Fixation and decalcification of adult zebrafish for histological, immunocytochemical and genotype analysis. *Biotechniques*, 32: 296-298.

11. Pandolfi, M., Paz, D.A., Maggesa, C., Ravaglia, M., Vissio, P. (2001) Ontogeny of immumoreactive somatolactin, prolactin and growth hormone secretory cells in the developing pituitary gland of *Cichlasoma dimerus* (Teleostei, Perciformes). *Anat Embryol*, 203: 461-468.

12. Parhar, I.S., Iwato, M., Pfaff, D.W., Schwanzel-Fukuda, M. (1995) Embryonic development of gonadotropin-releasing hormone neurons in the sockeye salmon. *J. Comp. Endocrinol*, 302: 256-270.

13. Rendon, C., Rodriguez-Gomez,F.J., Munoz-Cueto,J.A., Pinuela, C and Sarasquete, C. (2004) An immunocytochemical study of pituitary cells of the Senegalese sole, *Solea senegalensis* (Kaup 1858). *The Histochemical Journal*., 29: 813-822.

14. Scully KM, Rosenfeld MG. (2002) Pituitary development: regulatory codes in mammalian organogenesis. *Science*, 295:2231–2235.

15. Uchida K, Murakami Y, Kuraku S, Hirano S, Kuratani S. (2003) Development of the adenohypophysis in the lamprey: Evolution of epigenetic patterning programs in organogenesis. J Exp Zool Part *B Mol Dev Evol*, 300: 32-47.

16. Villaplana, M.,Garcia Ayala, A., Garcia Hernandez, M.P., Agulleiro, B. (1997) Ontogeny of immunoreactive somatolactin cells in the pituitary of gilthead sea bream (*Sparus aurata* L., Teleostei). *Anat Embryol*, 196: 227-234.

17. Voss, J.W., Rosenfeld, MG. (1992) Anterior pituitary development: Short tales from dwarf mice. *Cell*, 70: 527-530.