

شناسایی *Sarcocystis hominis* در گاوهای کشتار شده اصفهان با استفاده از میکروسکوپ نوری و الکترونی

• حسین نورانی (نویسنده مسئول)

گروه پاتوبیولوژی، دانشکده دامپزشکی دانشگاه شهرکرد

• سمیه متین

دانش آموخته دانشکده دامپزشکی دانشگاه شهرکرد

• عباس نوری

موسسه تحقیقات واکسن و سرم سازی رازی، کرج

• حمیدرضا عزیزی

گروه پاتوبیولوژی، دانشکده دامپزشکی دانشگاه شهرکرد

• میثم امینی هرنندی

دانش آموخته دانشکده دامپزشکی دانشگاه آزاد اسلامی واحد شهرکرد

تاریخ دریافت: دی ماه ۱۳۸۷ تاریخ پذیرش: آبان ماه ۱۳۸۸

تلفن تماس نویسنده مسئول: ۰۹۱۳۱۸۵۸۷۱۹

Email : nourani-hossein@yahoo.com

چکیده

انگل های جنس سارکوسیستیس از معمول ترین تک یاخته های نشخوارکنندگان اهلی می باشد. برخی از گونه های سارکوسیستیس می توانند با ایجاد بیماری های کلینیکی یا تحت کلینیکی باعث ضررهای اقتصادی زیادی شوند. *S.hominis* یکی از سه گونه سارکوسیستیس است که باعث تشکیل کیست در عضلات گاو می شود و می تواند انسان را نیز آلوده نماید. میزان شیوع سارکوسیست در عضلات گاو در سراسر دنیا و ایران بسیار بالا است ولی مطالعه ای در زمینه شناسایی گونه های سارکوسیستیس در ایران وجود ندارد. هدف از انجام این مطالعه، بررسی حضور *S.hominis* می باشد. در این مطالعه، مری و دیافراگم ۱۰۰ گاو از کشتارگاه فساران اصفهان جمع آوری شد و برای تشخیص گونه *S.hominis* مورد مطالعه میکروسکوپ نوری و الکترونی قرار گرفت. در بررسی نمونه ها با میکروسکوپ نوری، کیست ها به دو صورت دیواره نازک و ضخیم دیده شدند. کیست های *S.hominis* در ۱۰ درصد گاوهای مورد مطالعه، دیده شد. این کیست ها دیواره ضخیمی داشتند که به صورت مخطط و شعاعی مشاهده شد. دامنه ابعاد کیست های *S.hominis* ۱۳۷/۵-۳۰ × ۷۰-۲۰ میکرون و ضخامت دیواره ی آنها ۶-۲/۵ میکرون بود. در مشاهدات میکروسکوپ الکترونی ترانسمیشن، برجستگی های پری شکل، پایه پهن، انتهای پائینی کند، حالت استوانه ای و حاوی میکروتوبول ها در ناحیه مرکزی بودند. این برجستگی ها تقریباً به صورت عمودی نسبت به سطح سارکوسیست قرار گرفته بودند. بنابراین طبق شواهد میکروسکوپ نوری و الکترونی، کیست *S.hominis* تأیید گردید.

کلمات کلیدی: *S.hominis*، میکروسکوپ نوری، میکروسکوپ الکترونی، گاو، اصفهان

Veterinary Journal (Pajouhesh & Sazandegi) 85 pp: 29-33

***Sarcocystis hominis* identification in slaughtered cattle of Isfahan using light and electron microscope**

By: Nourani H. Department of Pathobiology, Faculty of Veterinary Medicine, Shahrekord University, (Corresponding Author; Tel: +989131858719) Iran. Matin S. Graduated Student, Faculty of Veterinary Medicine, Shahrekord University, Shahrekord, Iran. Nouri A. Department of Electron Microscopy, Razi Vaccine and Serum Research Institute, Karadj, Iran. Azizi H.R. Department of Pathobiology, Faculty of Veterinary Medicine, Shahrekord University, Shahrekord, Iran. Amini Harandi M. Graduated Student, Faculty of Veterinary Medicine, Islamic Azad University of Shahrekord, Iran.

The parasites of genus sarcocystis are among the most commonly found parasites in domestic ruminants and some species of sarcocystis can generate important economic loss when causing clinical and subclinical diseases. *Sarcocystis hominis*, one of the three species of sarcocystis that cause muscular cysts in cattle, can infect the human intestinal tract. There is high infection rate of sarcocyst in cattle in the world including Iran but there is not any study about *Sarcocystis* species identification in Iran. This work aimed to survey existence of *S. hominis*. In this study, esophagus and diaphragm muscles of 100 cattle were collected from Fesaran abattoir of Isfahan and examined for the presence of *S. hominis* based on histopathological and ultrastructural characteristics. Histopathological examinations revealed thin and thick walled cysts. *S. hominis* cysts were observed in 10% of the examined cattle. The cysts had thick, radially striated walls, and were $30-137.5 \times 20-70 \mu\text{m}$ in size and their walls were 2.5 to 6 μm thick. *S. hominis* cyst walls appeared radially striated in the histopathological sections because of the presence of palisade-like villar protrusions. Ultrastructural features of the protrusions by TEM, were broad-based, blunt distal end, cylindrical, contained microtubules, and oriented nearly perpendicularly to the sarcocyst surface. Based on histopathological and ultrastructural features of the cysts, we identified them as *S. hominis*.

Key words: *Sarcocystis hominis*, Light microscope, Electron microscope, Cattle, Isfahan

مقدمه

جنس سارکوسیستیس جزء کوکسیدپاهای تشکیل دهنده کیست می باشد که شامل بیش از ۲۰۰ گونه بوده و چرخه زندگی آن ها به دو میزبان احتیاج دارد. در میزبان واسط که می تواند علفخواران یا همه چیز خوران باشند، مروگونی و تشکیل کیست اتفاق می افتد در حالیکه گامتوگونی و اسپوروگونی در میزبان نهایی گوشتخوار یا همه چیز خوار روی می دهد (۱۶).

سه گونه سارکوسیستیس در گاو شناسایی شده است که شامل *S. bovis* یا *S. hominis* یا *S. hirsuta* یا *S. bovifelis* یا *S. cruzi* یا *S. hominis* می باشد. میزبانان قطعی این گونه ها به ترتیب سگ سانان، گربه سانان و پریمات ها از جمله انسان می باشند (۱۱، ۱۵). *S. cruzi* بیماری زاترین گونه انگل در گاو است و می تواند منجر به بیماری کلینیکی شود. *S. hirsuta* در گاو بیماری زایی خفیفی دارد و اغلب بدون علائم درمانگاهی می باشد. بیماری زایی *S. hominis* در گاو همانند *S. hirsuta* می باشد، ولی در انسان موجب اختلالات گوارشی شامل تهوع، درد معده و اسهال می شود (۴، ۱۵). دوره کلینیکی عفونت *S. hominis* در انسان کوتاه است و در بیشتر موارد فاقد علائم می باشد و شدت آن به تعداد سارکوسیست های خورده شده

بستگی دارد (۱۶).

روش های بسیار معدودی برای تشخیص گونه های سارکوسیستیس وجود دارد که در این میان خصوصیات مرفولوژیکی و فراساختاری سارکوسیست ها در تعیین گونه های سارکوسیستیس از اهمیت ویژه ای برخوردار است (۶، ۷، ۱۲). در گاو مطالعات مختلفی در مورد خصوصیات سارکوسیست ها وجود دارد و فاکتورهایی همانند طول کیست، عرض، ضخامت دیواره، شکل و اندازه برجستگی های پرزی دیواره کیست، زاویه های بین برجستگی های پرزی و سطح دیواره کیست و ساختارهای داخلی برجستگی های پرزی با استفاده از میکروسکوپ نوری و الکترونی مشخص شده است (۵، ۷، ۸، ۱۰). در میکروسکوپ نوری دیواره کیست *S. hominis* ضخیم بوده و به دلیل وجود برجستگی های پرزی شکل به صورت مخطط دیده می شود (۱۳). این برجستگی های پرزی شکل در میکروسکوپ الکترونی استوانه ای بوده و قاعده پهن دارند و تقریباً عمود بر سطح سارکوسیست قرار می گیرند (۶).

گاو یکی از میزبانان واسط معمول گونه های سارکوسیستیس می باشد. میزان شیوع سارکوسیست در عضلات گاوهای بالغ بسیار بالا است و در بیشتر مناطق دنیا که مورد مطالعه قرار گرفته است نزدیک به ۱۰۰ درصد می باشد (۱۶). میزان آلودگی لاشه های گاوهای کشتار

فراساختاری و تعیین دقیق گونه ی سارکوسیستیس با استفاده از میکروسکوپ الکترونی بکار برده شدند.

نمونه های فیکس شده در فرمالین و قالب گیری شده در پارافین در محلول اسمیوم تتراکسید ۲ درصد قرار گرفتند. پس از آماده سازی نمونه ها جهت مطالعه با میکروسکوپ الکترونی ترانس میشن (Transmission electron microscope) و رنگ آمیزی آنها با اورانیل استات، خصوصیات فراساختاری آنها ثبت شد (۱۳).

نتایج

در این مطالعه در هیچ یک از گاوهای مورد بررسی، کیست های ماکروسکوپی مشاهده نشد. در بررسی نمونه ها با میکروسکوپ نوری، کیست ها به دو صورت دیواره نازک و ضخیم دیده شدند. کیست هایی که دیواره ضخیم داشتند به دو صورت مخطط و شعاعی و یا صاف مشاهده شدند.

کیست های دیواره ضخیمی که دیواره ی آنها به صورت مخطط و شعاعی مشاهده شد (شکل ۱)، مشکوک به کیست های سارکوسیستیس هومینیس بوده و آلودگی به این گونه در ۱۰ درصد گاوهای مورد مطالعه، دیده شد. ابعاد کیست های سارکوسیستیس هومینیس اندازه گیری شده در این مطالعه $۱۳۷/۵ - ۳۰ \times ۷۰ - ۲۰$ میکرون و با میانگین $۴۵ \times ۸۳/۷۵$ میکرون و ضخامت دیواره ی آنها $۶ - ۲/۵$ میکرون بود. در بررسی فراساختاری نمونه های مشکوک به *S.hominis*

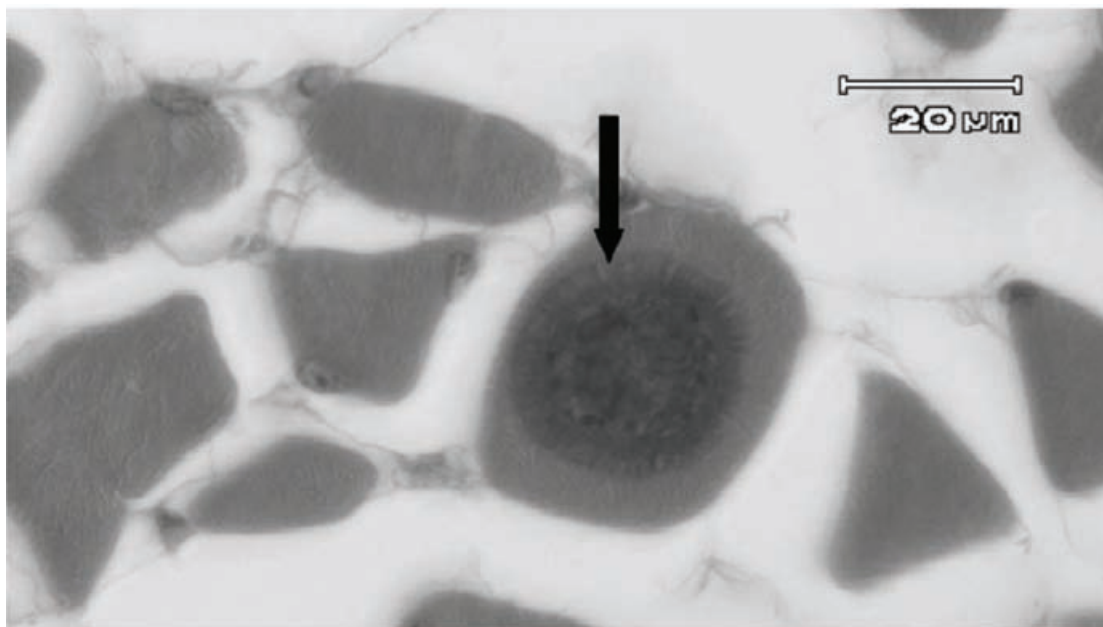
شده به سارکوسیست در ایران نیز بسیار بالا است (۱، ۲، ۳، ۴) و از طرف دیگر مطالعه ای در زمینه شناسایی گونه های سارکوسیستیس در گاو وجود ندارد. با توجه به بیماری زایی بالقوه ی *S.hominis* در انسان، هدف از انجام این مطالعه، بررسی حضور این گونه بر اساس خصوصیات هیستوپاتولوژیکی و میکروسکوپ الکترونی در گاوهای کشتار شده در اصفهان بود تا اهمیت آن در بهداشت عمومی مشخص گردد.

مواد و روش کار

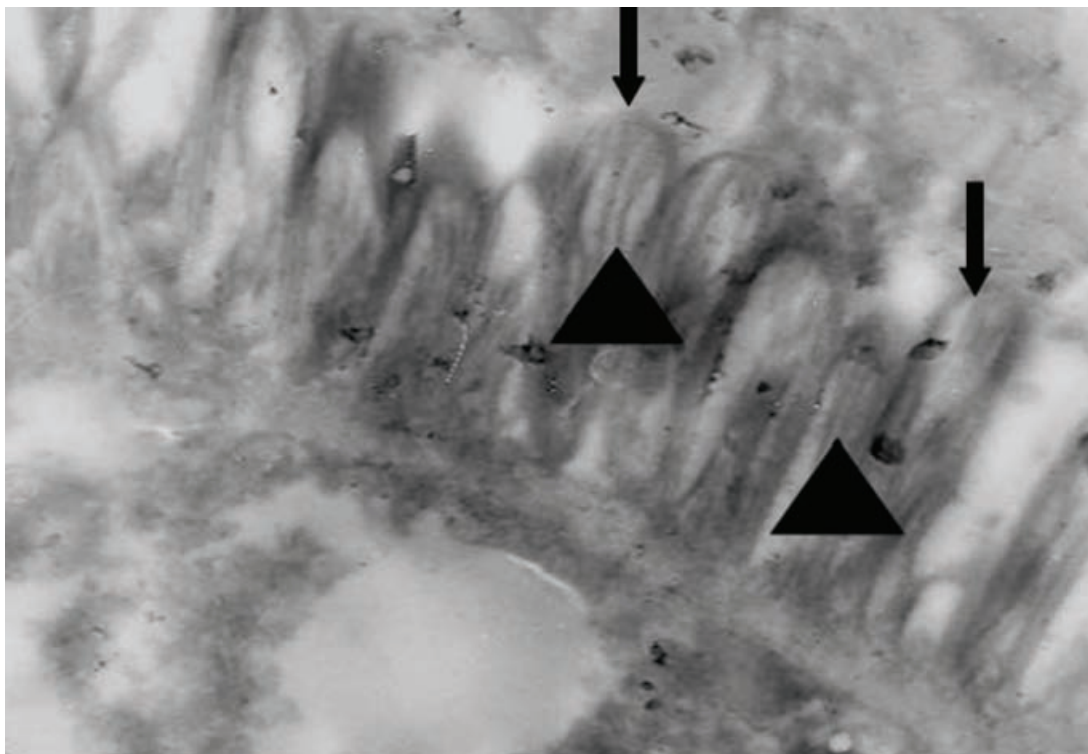
با مراجعه به کشتارگاه فساران اصفهان، تعداد ۱۰۰ راس گاو مورد مطالعه قرار گرفت. بعد از ذبح شدن حیوانات، ابتدا جهت یافتن کیست های ماکروسکوپی سارکوسیست، زبان، مری، قلب و دیافراگم به دقت مورد بررسی قرار گرفتند. سپس به منظور مطالعه هیستوپاتولوژیکی، نمونه های بافتی از عضلات مری و دیافراگم گرفته شده و در فرمالین بافر ۱۰ درصد قرار داده شد.

پس از پایدار شدن نمونه ها، آماده سازی بافت و تهیه قالب های پارافینی، برش هایی به ضخامت ۵ میکرومتر گرفته شده و به روش متداول هماتوکسیلین - ائوزین رنگ آمیزی شدند.

با توجه به خصوصیات مورفولوژیکی سارکوسیست ها در مشاهده با میکروسکوپ نوری، نمونه های مورد نظر برای مطالعه با میکروسکوپ الکترونی انتخاب گردید. بدین صورت که کیست هایی که از نظر ابعاد، ضخامت و شکل دیواره، مشکوک به *S.hominis* بودند، جهت مطالعه



شکل ۱- دیواره ی ضخیم کیست *S.hominis* در سلول عضلانی مری که به صورت شعاعی و مخطط (بیکان) دیده می شود.



شکل ۲- برجستگی های پرزی پرچین مانند (پیکان ها) *Shominis* که حاوی میکروتوبول ها (نوک پیکان ها) بوده و عمود بر سطح سارکوسیت قرار گرفته اند (بزرگنمایی $\times 17640$).

۱۳۸۳، فراوانی سارکوسیت در گاوهای کشتار شده در کشتارگاه شیراز را ۱۰۰ درصد گزارش کرده اند (۴). در مطالعه ای در سال ۱۳۷۹ از نظر آلودگی به سارکوسیت در نشخوارکنندگان اهلی استان های تهران و گلستان، درصد آلودگی به میکروکیست انگل ۷۳/۴ درصد گزارش شد (۲). آلودگی به کیست های میکروسکوپی این انگل در ۹۱ درصد از لاشه های گاوها در شهرکرد مشاهده شده است (۱).

در مطالعه حاضر کیست های *Shominis* در ۱۰ درصد گاوهای مورد مطالعه، دیده شد که بیشتر از نتایج مطالعه Sharma و Singh در سال ۲۰۰۴ می باشد. این محققین شیوع گونه ی *Shominis* را در هند بر اساس ویژگی های مرفولوژیکی و ساختاری دیواره ی کیست ۳/۷۹ درصد و در مجموع میزان آلودگی گاوها را به سارکوسیت با روش هضم آنزیمی ۶۰/۶ درصد گزارش کردند (۱۴).

در این مطالعه نتایج ضخامت دیواره کیست *Shominis* با مطالعه Saito و همکاران در سال ۱۹۹۹ همخوانی دارد ولی ابعاد کیست ها در مطالعه حاضر کوچک تر می باشد. این محققین برای اولین بار در ژاپن *Shominis* را بر اساس خصوصیات میکروسکوپ نوری، الکترونی و انتقال به میزبان نهایی در گاوهای کشتاری سایتاما شناسایی کردند (۱۳).

در مطالعه حاضر ساختمان فرارزبینی *Shominis* با نتایج Dubey و همکاران در سال ۱۹۸۹ همخوانی دارد که آنها ساختمان

با میکروسکوپ الکترونی (TEM) جهت تعیین دقیق گونه ی سارکوسیتیس، برجستگی های پرزی شکل بصورت پرچین مانند بوده (شکل ۲) و حالت استوانه ای داشتند.

این برجستگی ها به صورت عمودی نسبت به سطح سارکوسیت قرار گرفته بودند که در قاعده فشرده نبوده و در مرکز آنها میکروتوبول ها قرار داشتند که از ابتدا تا انتهای پرز امتداد داشتند (شکل ۲). بنابراین طبق شواهد میکروسکوپ نوری و الکترونی، کیست *Shominis* تأیید گردید.

بحث و نتیجه گیری

این مطالعه اولین گزارش *Shominis* در گاو در ایران می باشد که بر اساس خصوصیات هیستوپاتولوژیکی و فراساختاری سارکوسیت ها در گاوهای کشتار شده در اصفهان صورت گرفت تا اهمیت آن از نظر بهداشت عمومی مشخص گردد.

میزان آلودگی لاشه های گاوهای کشتار شده در ایران به سارکوسیت بسیار بالا است و بر اساس دانش نگارندگان مقاله، در مطالعات مختلف انجام شده در گاو تلاشی در جهت تعیین میزان آلودگی گونه های سارکوسیتیس صورت نگرفته است. در تحقیقی در سال ۱۳۸۰ در اصفهان، ۹۴/۸ درصد گاوهای مورد مطالعه به سارکوسیت آلوده بودند (۳). همچنین این محققین در یک بررسی دیگر در سال

