

مطالعه مورفومتری غدد لنفاوی پیش کتفی، پیش رانی و پس زانوئی در شتر یک کوهانه (*Camelus dromedarius*)

• احمد رضا راجی

استادیار گروه علوم پایه دانشکده دامپزشکی دانشگاه فردوسی مشهد

• حامد فیض بخش

دانش آموخته دوره دکتری دامپزشکی دانشکده دامپزشکی دانشگاه فردوسی مشهد (نویسنده مسئول)

تاریخ دریافت: تیر ماه ۱۳۸۹ تاریخ پذیرش: شهریور ماه ۱۳۸۹

تلفن تماس نویسنده مسئول: ۰۹۱۵۳۰۰۸۶۱۹

Email: fazbakhsh@gmail.com

چکیده

در این تحقیق مجموعاً تعداد ۱۲۱ عدد غده لنفاوی پیش کتفی، پیش رانی و پس زانوئی از سمت راست و چپ به طور تصادفی از شترهای یک کوهانه نر بالغ و سالم کشتار شده در کشتارگاه صنعتی مشهد جمع آوری شد. سپس مورفومتری هر کدام از غدد شامل طول، عرض، قطر، وزن، حجم و دانسیته اندازه گیری و میانگین و انحراف معیار داده ها مشخص گردید. نتایج نشان داد که موقعیت این غدد در شتر مشابه با گاومی باشد، از لحاظ شکلی غدد لنفاوی پیش کتفی^۱ و پیش رانی^۲ بیضی شکل و کشیده و غده لنفاوی پس زانوئی گرد آ می باشد. میانگین طول، عرض و قطر غده لنفاوی پیش کتفی راست ۹/۱۸، ۳/۵۷، ۲/۰۹ سانتی متر، غده لنفاوی پیش کتفی چپ ۹/۲۷، ۳/۷۲، ۲/۳۲ سانتی متر، غده لنفاوی پیش رانی راست ۳/۹، ۳/۹، ۳/۷۱ سانتی متر، غده لنفاوی پیش رانی چپ ۸/۱۳، ۳/۳۶، ۳/۳ سانتی متر، غده لنفاوی پس زانوئی راست ۴/۳۱، ۳/۲۷، ۲/۲۷ سانتی متر و غده لنفاوی پس زانوئی چپ ۴/۶۲، ۳/۳۳، ۲/۳۵ سانتی متر اندازه گیری شد. از بین غدد لنفاوی ذکر شده غده لنفاوی پیش رانی راست طویل ترین، عریض ترین و قطورترین (۹/۵۱، ۳/۹، ۷۱/۳ سانتی متر) غده است که دارای وزن و حجم (۴۸/۸ گرم، ۵۲/۶۲ سانتی متر مکعب) بیشتری نیز می باشد و کمترین طول، عرض و قطر بترتیب مربوط به غدد پس زانوئی راست، پس زانوئی چپ و پیش کتفی راست می باشد. کمترین حجم و وزن به ترتیب در غدد لنفاوی پس زانوئی راست و پیش رانی راست مشاهده شد. اطلاعات بدست آمده می تواند در علوم آناتومی، بهداشت و بازرسی گوشت و طب داخلی دامپزشکی مورد استفاده قرار گیرد.

کلمات کلیدی: مورفومتری، غدد لنفاوی، پیش کتفی، پیش رانی، پس زانوئی، شتر

Veterinary Journal (Pajouhesh & Sazandegi) No 87 pp: 47-52

Morphometrical study of prescapular, prefemoral and popliteal lymph node of one-humped camel (*Camelus dromedaries*)

By: R. Raji, and H. Fazbakhsh, Department of Basic Sciences, Faculty of Veterinary Medicine, Ferdowsi University of Mashhad, (Corresponding Author; Tel: +989153008619).

In this study 121 prescapular, prefemoral and popliteal lymph node of male healthy camel from Mashhad abattoir were collected. After collecting of specimens factors such as: Length, width, thickness, weight, volume and density of each lymph node were measured by caliper device. All factors were analyzed and compared using Excel program. It was revealed that, normal dimensions of right prescapular lymph node (Length, width and thickness) were 9.18 ± 1.39 , 3.57 ± 1.06 , 2.09 ± 0.38 , left prescapular lymph node 9.27 ± 1.56 , 3.27 ± 0.93 , 2.32 ± 0.69 , right prefemoral lymph node 9.51 ± 2.86 , 3.9 ± 0.61 , 2.71 ± 0.47 , left prefemoral lymph node 8.13 ± 2.72 , 3.36 ± 0.27 , 2.3 ± 0.45 , right popliteal lymph node 4.31 ± 0.61 , 3.27 ± 0.44 , 2.27 ± 0.5 and left popliteal lymph node 4.62 ± 0.51 , 3.33 ± 0.63 , 2.35 ± 0.58 . Maximum length (9.51 ± 2.86), width (3.9 ± 0.61) and thickness (2.71 ± 0.47) were observed in right prefemoral lymph node. Minimum length (4.31 ± 0.61), width (3.27 ± 0.44) and thickness (2.09 ± 0.38) were observed in right popliteal, right prefemoral and right prescapular lymph node. Minimum volume (15.07 ± 6.15) and density (1.02 ± 0.24) were observed in right popliteal and right prefemoral lymph node.

Key words: Morphometry, Lymph node, Prescapular, Prefemoral, Popliteal, Camel

مقدمه

شتر تنها دامی است که خود را از لحاظ آناتومی، فیزیولوژی و اکولوژی با شرایط سخت مناطق خشک و نیمه خشک در ایران تطابق داده است. این حیوان می تواند تا ۲ هفته بدون نوشیده آب بسر برد در صورتی که این امر برای دیگر دام ها غیر ممکن است. نژادها ی مختلف شتر در ایران عبارتند از: شتر یک کوهانه^۱ و شتر دو کوهانه^۲، از بین این نژادها شتر یک کوهانه نسبت به نوع دو کوهانه به تعداد بیشتری در ایران یافت می شود و دارای تیره های مختلف است که عبارتند از، کلکویی، ترکمنی، بلوچی و بندری (۴).

غده های لنفاوی ساختارهای گرد تا بیضی شکلی هستند که در مناطق مختلف بدن و در امتداد مجاری لنفی قرار دارند. فعالیت اصلی این غدد تصفیه لنف و حذف باکتری هاست. بدین صورت که پادگن هایی را که توسط لنف نقل و انتقال می گردد توسط این غدد به دام انداخته می شود. این غدد نقش صافی را در بدن ایفا می کنند و تمامی لنف مشتق شده از مایع بافتی، قبل از بازگشت به سیستم گردش خون توسط این غدد تصفیه می گردد. عروق لنفاوی از نواحی مختلف کپسول وارد این غده ها شده و از طریق ناف آن خارج می گردد (۱۳، ۱۴، ۱۶).

غدد لنفاوی خارج لاشه یکی از مهم ترین نقاط برای معاینه لاشه در کشتارگاه می باشند، از میان غدد لنفاوی خارج لاشه غدد لنفاوی پیش کتفی، پیش رانی و پس زانوئی به علت موقعیت خاص آنها در زه کشی لنف و سهولت بازرسی از اهمیت بیشتری بر خوردار می باشند. با مطالعه خصوصیات این غدد به بیماری های منجمله: آمفیزم، لوکوز، لنفوسارکوما، سل، التهاب غدد لنفاوی، التهاب نکرولی، التهاب پنیری،

اکتینوباسیلوز و اپیتلیوما در محل کشتارگاه پی می برند (۱، ۹، ۱۰). در مورد مورفومتری غدد لنفاوی خارج لاشه در گونه های مختلف نشخوارکنندگان مثل گاو، گوسفند و بز مطالعات زیادی انجام گرفته است (۹، ۱۱، ۱۲)، اما در مورد شتر مطالعات بر روی غدد لنفاوی محدود می باشد (۶، ۱۴)، لذا ما برآن شدیدیم که با توجه به کشتار فراوان این حیوان و استفاده از شتر به عنوان منبع تولید گوشت، شیر، حمل و نقل و سواری، مطالعه ای بر روی خصوصیات مورفومتری غدد مذکور انجام دهیم، نتایج این مطالعه می تواند در علوم مختلف منجمله آناتومی، بهداشت و بازرسی گوشت و طب داخلی دامپزشکی مورد استفاده قرار گیرد.

مواد و روش کار

در این تحقیق تعداد ۱۲۱ عدد غده لنفاوی پیش کتفی، پیش رانی و پس زانوئی از سمت راست و چپ به طور تصادفی از شترهای یک کوهانه نر بالغ و سالم کشتار شده در کشتارگاه صنعتی مشهد بلافاصله بعد از کشتار جدا گردید. میانگین وزن شترها ۲۵۲ کیلوگرم بود. سپس نمونه های غدد به تفکیک ناحیه و سمت نمونه برداری در بسته های نایلونی قرار داده شد و تمام مشخصات بوسیله برجسب بر روی نمونه ها ثبت گردید. نمونه ها بلافاصله به بخش بافت شناسی دانشکده دامپزشکی دانشگاه فردوسی مشهد منتقل و بعد از شستشو و جدا کردن بافت های همبند اضافی، سطح غده و مقطع عرضی غده مورد بررسی قرار می گرفت و در صورت عدم مشاهده ضایعه، التهاب و یا خونریزی در صورت سلامت کامل غده مطالعات مورفومتری غدد شامل طول، عرض و قطر (با کولیس)، وزن (با ترازوی حساس)، حجم (به وسیله بشر

(۴/۳۱ سانتی متر)، پس زانوئی راست (۳/۲۷ سانتی متر) و پیش کتفی راست (۲/۰۹ سانتی متر) می باشد.

کمترین حجم و وزن بترتیب در غدد لنفاوی پس زانوئی راست (۱۵/۰۷ سانتی متر مکعب) و پیش رانی راست (۴۸/۸ گرم) مشاهده شد (نمودارهای ۱، ۲، ۳).

بحث

بازرسی غدد لنفاوی مهم ترین قسمت در بازرسی لاشه در کشتارگاه ها محسوب می شود به این علت که غده های لنفاوی به خصوص غده های لنفی خارج لاشه (سطحی) در ارزیابی فرایند بیماری و قضاوت در مورد لاشه بسیار مهم هستند این غدد در نتیجه التهاب، نئوپلازی و محرک های ایمنی زا دچار هیپرپلازی شده و این پاسخ به محرک معمولاً سریع و با افزایش اندازه، پر خونی و گاهی نقص در بافت ایجاد می شود، بنابر این اندازه، رنگ و قوام غدد لنفاوی می تواند یک راهنمای با ارزش در ارزیابی فرایند بیماری در دام باشد و با مقایسه نمونه مشکوک با نمونه طبیعی می توان به ضایعه دار بودن غده لنفاوی پی برد (۹، ۱۰).

در مطالعه انجام شده بر روی شتر مشخص گردید که غدد لنفاوی پیش کتفی در شترراحت تر و سریعتر از غدد لنفاوی پیش رانی و پس زانوئی قابل مطالعه و بررسی می باشد که این ویژگی مشابه نشخوارکنندگان است.

در همین زمینه تحقیقاتی در رابطه با مورفولوژی غدد لنفاوی در دیگر گونه ها توسط محققین انجام گرفته است، مطالعات محمد پور و همکاران در سال ۱۳۸۵ بر روی غدد لنفاوی فکی، بنا گوش، پشت حلقی جانبی، پیش کتفی، پیش رانی و پس زانوئی در گاو نشان داد که در سن ۲ سالگی ابعاد این غدد در مقایسه با سایر سنین بیشتر می باشد و در بین دو جنس نیز در جنس نر ابعاد این غدد بزرگتر می باشد، نتایج مطالعات ایشان مشخص کرد که در بین غده های لنفاوی مورد بررسی بیشترین طول، عرض و ضخامت بترتیب در غده لنفاوی پیش کتفی، خاصه ای و پیش کتفی و کمترین طول، عرض و ضخامت بترتیب در غده های لنفاوی فکی، فکی و خاصه ای دیده شد (۲).

مطالعات بیومتری و هیستومورفومتری غدد لنفاوی پیش کتفی، پیش رانی و پس زانوئی بوسیله محمد پور در سال ۱۳۸۶ در گوسفند لری- بختیاری نشان داد که بیشترین تفاوت های مورفومتری در ضخامت این سه غده بوده و در سمت راست و چپ دارای اختلاف معنی داری ($P < 0.05$) می باشد و میانگین اندازه ی آنها در سمت چپ بیشتر از سمت راست بود و در بررسی هیستومورفومتری این غدد بیشترین اختلاف در اندازه ی قطر کوچک ندول لنفاوی و مرکز زایگران می باشد که این پارامترها در سمت چپ و راست و دو سن دارای اختلاف معنی داری ($P < 0.05$) بوده و در سن ۱۳ تا ۱۸ ماهگی و در سمت راست اندازه ی آن بزرگتر بود (۳).

مطالعات Yoon در سال ۱۳۹۹ بر روی تعدادی از غدد لنفاوی در پنج گروه از بزهای بومی کره نشان داد که اندازه ی غده های لنفاوی مورد مطالعه با افزایش سن بزرگتر شده ولی در رنگ و موقعیت آن تغییری ایجاد نمی شود و بافت لنفاوی در سنین پایین دارای تکامل کمتری نسبت به بالغ می باشد و اختلافی در اندازه لنفوسیت های T و B

حاوی آب) و دانسیته از تقسیم کردن حجم بر وزن محاسبه می گردید. میانگین و انحراف معیار داده ها به تفکیک نام غدد و سمت مورد مطالعه بوسیله برنامه Excel محاسبه و در سه غده مورد نظر با هم مقایسه شدند.

مشاهدات و نتایج

محل قرار گرفتن غدد لنفاوی مورد مطالعه در شتر با مشابه دیگر نشخوارکنندگان می باشد، موقعیت قرار گرفتن غدد مورد مطالعه در نشخوارکنندگان بدین شکل می باشد:

غده لنفاوی پیش کتفی یا سطحی گردنی

در لبه قدامی عضله فوق شوکی^۶ و برروی عضله نردبانی^۷ قرار گرفته و قسمت پشتی آن توسط عضله عرضی کتف^۸ و قسمت شکمی آن توسط عضله بازوئی- سری^۹ پوشیده شده است. لنف نواحی پوست گردن، کتف، قسمتی از نواحی جانبی قفسه سینه، عضلات کمر بند سینه ای و سطح خارجی کتف توسط این غده جمع آوری می گردد (شکل ۱، ۲).

غده لنفاوی پیش رانی یا زیر خاصه ای

بر روی تاندون عضله مورب خارجی شکم و در تماس با عضله کشنده فاسیای لاتا^{۱۰} قرار دارد و کمی بالاتر از کشکک قرار می گیرد. لنف نواحی پوست لگن، ران و ساق پا، شکم، قسمت خلفی قفسه سینه و قصبه توسط این غده جمع آوری می گردد (شکل ۱، ۲).

غده لنفاوی پس زانوئی یا رکیبی

این غده به دو صورت سطحی و عمقی دیده می شود، غده لنفاوی پس زانوئی عمقی بر روی عضله دو بطنی و بین عضلات دو سر رانی^{۱۱} و نیم وتری^{۱۲} قرار دارد، لنف نواحی خلفی و جانبی ساق پا و عضلات این ناحیه توسط این غده لنفاوی جمع آوری می گردد (شکل های ۱، ۲). از لحاظ شکل غدد لنفاوی پیش کتفی و پیش رانی در شتر بیضی شکل و کشیده بوده اما غده لنفی پس زانوئی تقریباً گرد می باشد، این شکل غدد در دیگر نشخوارکنندگان مثل گاو و گوسفند نیز دیده می شود (شکل های ۱، ۲).

نتایج بدست آمده نشان می دهد که میانگین طول، عرض و قطر غدد لنفاوی پیش کتفی راست 9.11 ± 1.39 ، 3.57 ± 1.06 ، 2.09 ± 0.38 سانتی متر، پیش کتفی چپ 9.27 ± 1.56 ، 3.72 ± 0.93 ، 2.32 ± 0.69 غده لنفاوی پیش رانی راست 9.51 ± 2.86 ، 3.9 ± 0.61 ، 2.71 ± 0.47 سانتی متر، غده لنفاوی پیش رانی چپ 8.13 ± 2.72 ، 3.36 ± 0.72 ، 2.3 ± 0.45 ، غده لنفاوی پس زانوئی راست 4.31 ± 0.61 ، 4.37 ± 0.44 ، 2.27 ± 0.5 و غده لنفاوی پس زانوئی چپ 4.62 ± 0.51 ، 4.33 ± 0.63 ، 2.35 ± 0.58 سانتی متر می باشد.

از بین غدد لنفاوی ذکر شده در سمت راست و چپ غده لنفاوی پیش رانی راست طویل ترین، عرض ترین و قطورترین (۹/۵۱، ۴/۳۹، ۲/۷۱ سانتی متر) غده است که دارای وزن و حجم (۴۸/۸ گرم، ۵۲/۶۲ سانتی متر مکعب) بیشتری می باشد و کمترین طول، عرض و قطر به ترتیب مربوط به غدد پس زانوئی راست

۵- ناضر عدل، ک، (۱۳۶۵) پرورش شتر، انتشارات جهاد دانشگاهی، چاپ اول، تبریز، ۴۰-۳۷.

6- Abdel-Magied, E. M., Taha A. A., Al-Qarawi, A. A., Elfaki, M. G., (2001) The parotid, mandibular and lateral retropharyngeal lymph nodes of the camel (*Camelus dromedaries*). *Anat. Histol. Embryol.* 34(4): 199-203.

7- Bagi, A. S., Vyas, K. N., Bnayani, D. M., (1992) Study on the various dimensions of superficial regional lymph nodes in young and adult surti buffalo (*Bubalus bubalis*). *Indian Vet. J.* 69; 172-175.

8- Dyce, K. M., Sack, W. O., Wensing, G. J. G., (1995) *Text book of veterinary Anatomy*, W.B. Saunders Company, pp.712-725.

9- Gracey, J.F., Collins, D.S., (1992) *Meat Hygiene*, Baillieve Tindall, pp. 43-49.

10- Herenda, D.C., Franco, D.A., (1991) *Food Animal Pathology and Meat Hygiene*, Mosby Company, pp. 29-45.

11- Klaus-Dieter, B., Robert, E.H., (2003) *Bovine Anatomy*, Schlutersche, pp. 60, 90, 118.

12- Konig, H.E., Liebich, H.G., (2007) *Veterinary Anatomy of Domestic Mammals*. Schattauer, pp. 475-484.

13- Leslie. P.G., James, L.H., (2001) *Color textbook of Histology*, W.B. Saunders Company, pp. 291-293.

14- Michael, H.R., Gordon, I.K., Wojciech, P., (2003) *Histology a Text Book and Atlas*. Lippincott Williams and Wilkins, Philadelphia, pp.374-378.

15- Panchal, K. M., Vyas, K. N., Vyas, Y. L., (1998) Histomorphological study on secondary lymphoid organs (spleen, sublumbar lymph nodes and peyer's patches) of the Marwari sheep (*Ovis aries*). *Indian Vet. J.* 75:318-322.

16- Victor, P.E., (2008) *Atlas of Histology*, Lippincott Williams and Wilkins, pp. 196-201.

17- Wernery, U., Kaaden, O. R., (2002) *Infection disease in Camelids*. 2nd ed. Blackwell Science, Berlin, pp. 36-38, 91-118.

18- Wilson, W. G., (1998) *Wilson's practical meat inspection*, 6th ed., Blackwell Science, pp.37-41.

19- Yoon, Y. S., Shin, J. W., Lee, J. S., (1999) Age related morphological studies on hemal node and hemolymph node in Korean native goats. *Korean J. of Vet. Res.* 39:865-877.

در سنین مختلف مشاهده نشد (۱۶).

Bagi در ۱۴ سال ۱۹۹۲ به مطالعه غده های لنفاوی در گاو میش در سنین جوانی و بالغ پرداخت نتایج نشان داد که غده لنفاوی فکی در بالغین و زیر بغلی در گوساله ها دارای ابعاد کمتر و کوچکتر بوده و در هر گروه غده لنفاوی پیش کتفی دارای ابعاد بزرگتری نسبت به دیگر غدد می باشد این مطالعات متفاوت با نتایج بدست آمده در تحقیق انجام شده در شتر می باشد (۷).

مطالعات Panchal در سال ۱۹۹۸ بر روی خصوصیات بافتی غدد لنفاوی زیر کمری، طحال و پلاک های پی یردر ۲۰ راس گوسفند نشان داد که ضخامت کپسول و قطر ندول های لنفاوی در بالغین بیشتر بوده و تعداد پلاک های پایر در ایلئوم در سنین پایین تر بیشتر می باشد (۱۴). نتایج مطالعه حاضر می تواند در علوم مختلف آناتومی، بهداشت و بازرسی گوشت و طب داخلی دامپزشکی مورد استفاده قرار گیرد.

پاورقی ها

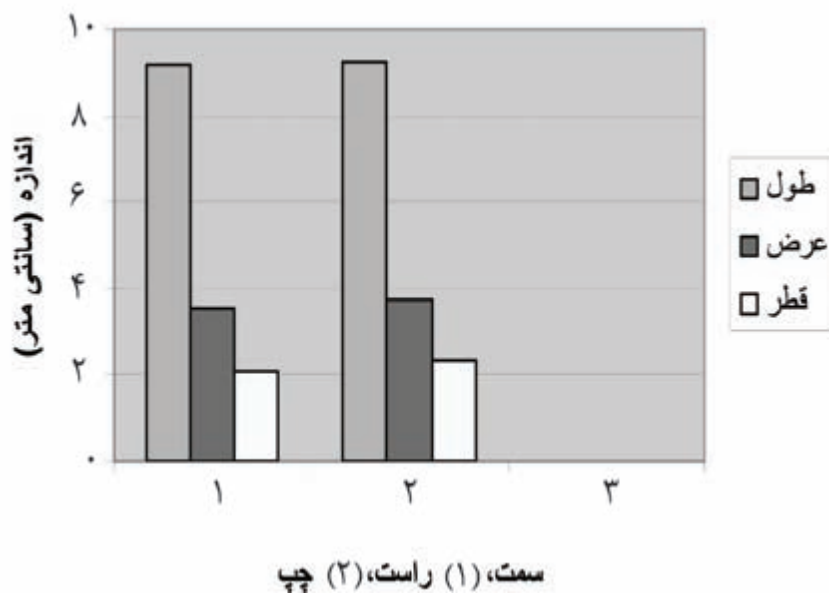
- 1- Prescapular lymph node
- 2- Prefemoral lymph node
- 3- Popliteal lymph node
- 4- Camelous dromedaries
- 5- Camelous bachterianous
- 6- Supraspinatus muscle
- 7- Scalneus muscle
- 8- Omotransversarius muscle
- 9- Brachiocephalicus muscle
- 10- Tensor fascia lata
- 11- Biceps femoris muscle
- 12- Semitendinosus muscle

منابع مورد استفاده

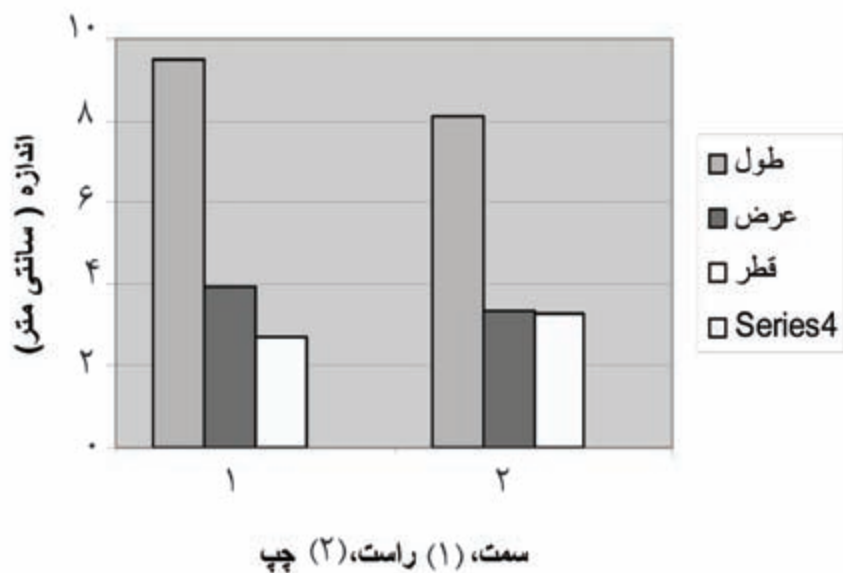
- ۱- مازندران، ن، (۱۳۷۹، ۱) اطلس رنگی بازرسی گوشت، انتشارات نوربخش، چاپ اول، تهران.
- ۲- محمد پور، ا.ع، رادمهر، ب. آل علی دهکردی، م. (۱۳۸۵) مطالعه مورفولوژی و مورفومتری عقده های لنفاوی مهم گاو در بازرسی گوشت، مجله پژوهش و سازندگی، شماره ۷۱، ص ۱۸-۱۳.
- ۳- محمدپور، ا.ع. (۱۳۸۶) مطالعه بیومتری و هیستومورفومتری دژپیه های لنفاوی پیش کتفی، پیش رانی و رکیبیتیعی در گوسفند لری- بختیاری، مجله علم و فناوری، جلد۶، شماره ۱، ص ۸۸-۸۲.
- ۴- مقدس، ا. (۱۳۷۶) شتر و پرورش آن، انتشارات نوربخش، چاپ اول، تهران، ۲۱-۱۵.



نمودار ۱- موفومتری غده لنفاوی پیش کنفی



نمودار ۲- موفومتری غده لنفاوی پیش رانی



نمودار ۳- مورفومتری غده لنفاوی پس زانویی

