نشریه دامپزشکی
در
پژوهش و سازندگی شماره ۱۰۵ زمستان ۱۳۹۳

بررسی تغییرات هیستوپاتولوژیک آبشش ماهی گورخری (*Aphanius sophiae*) در مسمومیت با آرسنیک و کادمیوم در شرایط آب شور و آب شیرین

• **معصومه آریایی**
گروه محیط زیست، پردیس کشاورزی و منابع طبیعی کرج، دانشگاه تهران
• **امیرحسین حمیدیان (نویسنده مسئول)**
گروه محیط زیست، پردیس کشاورزی و منابع طبیعی کرج، دانشگاه تهران
• **سهیل ایگدری**
گروه شیلات، پردیس کشاورزی و منابع طبیعی کرج، دانشگاه تهران
• **سهراب اشرفی**
گروه محیط زیست، پردیس کشاورزی و منابع طبیعی کرج، دانشگاه تهران

تاریخ دریافت: دی ماه ۱۳۹۲ تاریخ پذیرش: اسفند ۱۳۹۲
Email: a.hamidian@ut.ac.ir

چکیده

آلاینده های اکوسیستم‌های آبی از جمله فلزات سنگین همواره سبب تغییرات آسیب‌شناختی در ماهیان می‌شوند. از آنجایی که اثرات آلاینده‌ها تحت تاثیر ویژگی‌های شیمیایی آب می‌باشد، از این رو این پژوهش با هدف مقایسه تاثیرات هیستوپاتولوژیکی دو فلز سنگین Cd و As بر بافت آبشش ماهی بومی *Aphanius sophiae* انجام شد. در مجموع تعداد ۳۵۰ قطعه ماهی در طی دو فصل بهار و تابستان ۱۳۹۰ از رودخانه شور اشتهارد نمونه‌برداری گردیدند. برای آب شور، ۷ تیمار حاوی غلظت‌های ۵، ۱۰ و ۲۰ پی‌پی‌ام آرسنیک و ۵، ۱۰ و ۲۰ پی‌پی‌ام کادمیوم به همراه یک تیمار شاهد در آکواریوم‌های شیشه‌ای ۳۰ لیتری با سه تکرار طراحی شدند. در هر آکواریوم تعداد ۲۵ ماهی معرفی گردید. طرح مشابه نیز برای آب شیرین با استفاده از آب شهری کلرزدایی شده طراحی و اجرا گردید. پس از ۱۸ روز دوره مواجهه، از هر یک از تیمارهای آب شور و شیرین تعداد ۳ ماهی در محلول بوئن تثبیت و سپس آبشش سمت چپ آنها برای بافت‌شناسی جداسازی گردید. تأثیرات در مراحل اولیه هر دو تیمار مورد بررسی شامل جداشدن لایه اپیتلیال، افزایش تعداد سلول‌های موکوسی و چسبیدن لاملاهای ثانویه بود. نتایج نشان داد که در تیمار آب شیرین شدت این تغییرات بیشتر از آب شور بود. نکروزه شدن سلول‌های آبششی، گرزی شدن سر تیغه‌های آبششی، هیپرپلازی و به‌هم چسبیدن تیغه‌های اولیه و ثانویه با شدت بیشتری در تیمار آب شیرین مشاهده شد. داده‌های حاصل براساس آنالیز چند متغیره Two-way NPMANOVA در نرم‌افزار Past مورد تحلیل قرار گرفتند. با توجه به نتایج این تحقیق می توان نتیجه‌گیری نمود که کاهش غلظت نمک و به‌دنبال آن کاهش سختی آب تلفات را به میزان ۱۱/۴ برابر افزایش می‌دهد و منجر به افزایش اثرات آسیب‌های بافتی می‌گردد.

کلمات کلیدی: آسیب‌های بافتی، ماهی گورخری، رودخانه شور، اکوتوکسیکولوژی، فلزات سنگین

• Veterinary Journal (Pajouhesh & Sazandegi) No 105 pp: 57-67

Study of histopathological changes on gill of *Aphanius sophiae* in arsenic and cadmium toxicity in saltwater and freshwater

By: Ariyaee, M. , 1MSc. Faculty of Natural Resources, University of Tehran, Karaj.
Hamidian, A.H. (Corresponding Author), Department of Environment, Faculty of Natural Resources, University of Tehran, Karaj.
Eagderi, S., Department of Fisheries, Faculty of Natural Resources, University of Tehran, Karaj.
Asharfi, S., Department of Environment, Faculty of Natural Resources, University of Tehran, Karaj.
Email: a.hamidian@ut.ac.ir

Received: January 2014 Accepted: February 2014

In aquatic ecosystems, pollutants including heavy metals cause pathological alternations in fishes. As, the impacts of pollutants are affected by chemical properties of water, this study was conducted to compare the histopathological effects of two heavy metals As and Cd on Gill structure of *Aphanius sophiae*. A total of 350 specimens were collected from the Shoor River of Eshtehard during the spring and summer of 2011. For saltwater experiments seven treatments including 5, 10 and 20 ppm of As and 5, 10 and 20 ppm of Cd plus a control one were prepared in 30-L glass aquariums with three replicates. Twenty five fish specimens were introduced into each aquarium. Similar experiments were designed for freshwater treatments using dechlorinated tap water. After 18 days of exposure, three specimens were sampled from each treatment and fixed into Boein fixative solution and left gill were removed for histological preparation. The observations of prepared histological sections showed alterations including epithelial lifting, increasing goblet cells and fusion of secondary lamellae in both treatments. Result revealed that the severity of these changes in freshwater was more than saltwater treatment. Necrosis, hyperplasia, fusion of first and secondary lamellae had been intensively occurred in freshwater treatments. Data were analyzed by multivariate analysis Two-way NPMANOVA in Past software. It was concluded that decreasing salinity, which led to a decrease in water hardness can proliferate the losses rate of 11/4 times and histopathological effects as a result of As and Cd pollution.

Key words: Histopathology, *Aphanius sophiae*, Shoor River, Ecotoxicology, Heavy metals

مقدمه

در میان آلاینده‌های زیست محیطی، فلزات سنگین جایگاه ویژه‌ای دارند چراکه جذب آن‌ها به‌صورت کاتیونی توسط جانداران در غلظت‌های بیش از مقدار مورد نیاز بدن منجر به ایجاد ضایعات متعددی می‌گردد (Ridgway، Bachand، Reif، Reddy، ۲۰۰۱). در این بین، آلاینده‌های اکوسیستم‌های آبی منجر به آسیب آبزیان، به‌ویژه ماهیان می‌گردد. فلزات سنگین از جمله این آلاینده‌ها هستند که سبب آسیب زیادی بر سلامت ماهیان شده، که اثرات آن در اندام‌هایی از جمله پوست، کبد، کلیه، خون و آبشش گونه‌های مختلف مورد بررسی قرار گرفته است (Amin، ۱۹۹۸). در بین اندام‌های مذکور آبشش‌ها به‌عنوان مهم‌ترین جایگاه ارتباط با محیط بیرونی، می‌تواند به‌عنوان اولین محل تأثیر آلودگی‌ها مطرح باشد چراکه آبشش ماهیان اولین مکانی است که به‌طور مستقیم تحت تأثیر آلاینده‌ها قرار می‌گیرند (Oronsaye و Brafield, ۱۹۸۴.، Y.B. Koca، S. Koca، Gurcu، Yildiz، ، ۲۰۰۸. ، Ferreira، Oliveira-Filho Muniz، ۲۰۱۰). از این رو در مطالعات آسیب‌شناسی بافتی، شناخت آسیب‌های آبششی می‌تواند به‌عنوان یک شاخص مدنظر قرار بگیرد. به‌عنوان نمونه آلودگی شدید منابع آبی با سرب باعث تنگی نفس و اختلالات ژنتیکی در ماهی‌ها شده و مرگ ومیر آن ها را افزایش می‌دهد .(Clark، ۱۹۸۶)

Pfeiffer، Guimaraes، Oliveira ribeiro (۱۹۹۶) در بررسی اثرات کلرید جیوه بر روی ماهی *Trichomycterus zonatus* بیان داشتند که جدا شدن اپیتلیوم آبششی و واکوئله شدن آن، ادما، متلاشی شدن سلول‌های پیلار، اتصال تیغه‌های آبششی، هیپرتروفی و هیپرپلازی سلول‌های آبشش مهم‌ترین عوارض هیستوپاتولوژیک بافت آبشش ماهیان در معرض جیوه می‌باشند. در بررسی بافت‌شناسی آبشش وقوع هیپرتروفی سلولی، هیپرپلازی سلول‌های موکوسی، گرزی شکل شدن و به هم چسبیدن تیغه‌های آبششی، واکوئلی شدن و نکروز بافت پوششی آبششی، افزایش سطح ترشح موکوس و تغییرات ادماتوزی به وفور در بافت آبشش ماهیانی که در معرض مواد شیمیایی مختلف قرار گرفته‌اند مشاهده می‌شود

(Vermeulen ، Beber ، Van der ost ، ۲۰۰۳).

در بین آلاینده‌های فلزات سنگین کادمیوم و آرسنیک سمیت بالایی دارند. ماهی‌ها به‌طور کلی به‌سمیت کادمیوم حساس می‌باشند، اگرچه برخی گونه‌های خاص مانند سوف و تیلاپیا می‌توانند غلظت‌های بالای کادمیوم را تحمل کنند. مهار و جلوگیری از جذب کلسیم یکی از مکانیسم‌های کلیدی سمیت ناشی از کادمیوم در ماهی می‌باشد. کادمیوم همچنین می‌تواند تعادل یونی را به واسطه تغییر در قابلیت نفوذپذیری غشاها مختل کرده و به ساختار آبشش ماهیان آسیب جدی وارد کند (Lee و Stuebing, ۱۹۹۰). وجود کادمیوم در جیره ماهی تیلاپیا موجب برهم زدن تعادل یونی پلاسما و همچنین تغییر در سلول‌های آبششی شده است (Pratap و Wend-laar Bonga، ۱۹۹۳). مطالعات نشان داده است که در معرض کادمیوم قرار گرفتن بر اعمال کبد و کلیه و همچنین جذب کلسیم توسط آبشش در ماهی قزل‌آلا اثر می‌گذارد (Amin، ۱۹۹۸). آرسنیک نیز یک فلز سمی کاملاً شناخته شده است که می‌تواند منجر به مرگ آبزیان گردد. غلظت بالا و خطرناک آرسنیک غیر آلی که در حال حاضر در آب‌های سطحی موجود است، احتمال تغییرات ژنتیکی در ماهی ها را افزایش می‌دهد (Nouri ، Manahan ، Ferdowsi ، ۱۹۹۲).

در بین آبزیان ایران، ماهی گورخری (*Aphanius sophiae*) از خانواده کپور دندان ماهیان به عنوان یک گونه بومزاد، پراکنش وسیعی در اکوسیستم های آبی ایران دارد(Abdoli, ۱۹۸۹) . این گونه در حوضه‌های آبی متعدد ایران از جمله حوضه دجله، دریاچه نمک گزارش شده است و در اکوسیستم‌های آبی مختلف از شور تا شیرین با دمای ۳۷-۵ درجه سانتی گراد یافت می‌شود (Coad, ۲۰۱۳) و می‌تواند به عنوان یک مدل یا الگو در مطالعات مربوط به اکوتوکسیکولوژی برای بررسی تأثیر ویژگی‌های محیطی مثل شوری بر میزان سمیت مورد استفاده قرار گیرد چراکه این‌گونه قادر است در دامنه وسیع شوری زیست نماید (شکل ۱). از این‌رو این تحقیق با هدف بررسی تأثیر دو فلز سنگین آرسنیک و کادمیوم بر روی بافت آبشش ماهی گورخری (*Aphanius sophiae*) در دو محیط آب شور و شیرین انجام شده است. نتایج این تحقیق می تواند به درک بهتر تأثیر آلاینده‌های فوق در اکوسیستم‌های مختلف مثل شور و شیرین بر روی ماهیان کمک نماید.

شکل ۱: نام علمی ***Aphanius sophiae***، نام فارسی: ماهی گورخری (Toothed carp)

مواد و روش‌ها

نمونه برداری و طرح آزمایش

در این تحقیق در مجموع تعداد ۳۵۰ قطعه ماهی در طی دو فصل بهار و تابستان ۱۳۹۰، از یکی از شاخه‌های فرعی رودخانه شور اشتهارد با مشخصات جغرافیایی ″۳۱ ′۳۶ °۳۵ عرض شمالی و ″۲۳ ′۴۸ °۵۰ طول شرقی و ارتفاع ۱۱۴۳ متر از سطح دریا نمونه‌برداری گردید. محل نمونه‌برداری دارای بستری پوشیده از گل بسیار نرم بود که در فصل‌های گرم سال لجنی شده و پوشش گیاهی آن در مناطق کم عمق، گیاهان بن در آب می‌باشد. در آنالیز نمونه‌های گرفته شده از تیمارهای آب شور ۲۷ درصد از نمونه‌ها نر و ۷۳ درصد ماده بودند، همچنین در آنالیز نمونه‌های گرفته شده از تیمارهای آب شیرین ۳۸ درصد از نمونه ها نر و ۶۲ درصد ماده بودند. متوسط طول ماهی‌ها در آب شور* ۳/۴ ±۰/۳۴ سانتی متر و در آب شیرین ۲/۷۱۵±۰/۱۵۵ سانتی متر و میانگین وزنی ۱/۱± ۹/۵ گرم بود. در هنگام نمونه‌برداری میانگین اکسیژن محلول ۱۰/۶۸ میلی‌گرم در لیتر، میانگین دمای آب ۶/۲۲ ±۱۲/۸۵درجه سانتی‌گراد و pH بین ۷ تا ۸/۵ متغیر بود (شکل ۱). ماهیان پس از صید توسط یک تانک مجهز به سیستم هوادهی به آزمایشگاه منتقل شدند. قبل از انجام آزمایش، ماهیان جهت سازگاری به مدت ۵ روز در یک مخزن ۱۰۰۰ لیتری با هوادهی مناسب، نگهداری و در طی دوره آزمایش با دافنی و غذای دستی (بیومار) تغذیه شدند. در مدت دوره آزمایش میانگین اکسیژن محلول ۸ میلی‌گرم در لیتر، میانگین دمای آب ۶/۲۲ ±۲۷/۵ درجه سانتی‌گراد و pH بین ۷/۲۷ تا ۸/۲۴ در تیمارها متغیر بود. در این تحقیق برای تیمارهای آب شور، ۷ تیمار به ترتیب حاوی غلظت‌های ۵، ۱۰ و ۲۰ پی‌پی‌ام آرسنیک، ۵، ۱۰ و ۲۰ پی‌پی‌ام کادمیوم و یک تیمار شاهد در آکواریوم‌های شیشه‌ای ۳۰ لیتری طراحی شدند، برای ثابت نگه داشتن غلظت فلز مربوطه، هر روز به همان میزان غلظت فلز تهیه کرده و به آکواریوم مربوطه می افزودیم (Mansouri و همکاران، ۲۰۱۱). تعداد تکرار در این آزمایش نیز ۳ ماهی از هر آکواریوم در نظر گرفته شده بود که به هر آکواریوم تعداد ۲۵ ماهی اضافه گردید. برای تهیه غلظت های مورد نظر از نمک های آرسنیک اکساید (As_2O_3) و نمک کادمیوم کلراید ($CdCl_2$) ساخت Merk آلمان استفاده گردید. آب شور با شوری ۱۲-۱۱ گرم در لیتر از محل رودخانه اشتهارد تهیه و به آزمایشگاه منتقل گردید. برای تیمارهای آب شیرین نیز مراحل فوق عیناً تکرار گردید و آب شیرین مورد استفاده آب شهری کلرزدایی شده بود. در طی آزمایش پس از ۱۸ روز دوره مواجهه، در هر نوبت تعداد ۳ ماهی از هر کدام از تیمارهای آب شور و شیرین جهت بررسی اثرات بافت شناسی در محلول بوئن تثبیت شدند. نمونه ها پس از ۴۸ ساعت به الکل اتیلیک ۷۲ درصد منتقل و پس از کالبد شکافی ماهیان، بافت آبشش سمت چپ آن ها جدا گردید. تهیه مقاطع بافتی بر اساس روش پارافینه انجام شد (Posti و Sedigh Marvasti ، ۲۰۱۱). برش‌های بافتی تهیه شده ۵ میکرون بوده و رنگ‌آمیزی آن‌ها بر اساس روش هماتوکسیلین ائوزین انجام گردید. بررسی اثرات تخریبی هر دو فلز بر روی بافت‌های آبشش در زیر میکروسکوپ نوری در بزرگنمایی‌های مختلف انجام شد. تغییرات بافتی ساختارهای آبشش براساس روش نیمه کمی با استفاده از امتیازات از - تا +++ براساس درجه تغییرمورد ارزیابی قرار گرفت. در این روش (-) بدون تغییر، (+) تغییر خفیف، (++) تغییر متوسط و (+++) تغییر شدید می‌باشد

(Kumar Mandal، Ghosh، Roy ، ۲۰۱۳) . برای بررسی آماری اثرات هیستوپاتولوژیکی تیمارهای مورد بررسی، درجات آسیب های مشاهده شده بین یک تا چهار امتیازدهی شدند، با در نظر گرفتن ۲ سطح شوری (آب شور، آب شیرین)، دو فلز سنگین (As، Cd) و ۳ سطح غلظت های مختلف در هر تیمار (۵،۱۰،۲۰ میلی‌گرم در لیتر)، سپس داده‌های حاصل براساس آنالیز چند متغیره Two-way NPMANOVA مورد تحلیل قرار گرفتند. Two-way NPMANOVA یک روش غیر پارامتریک است برای بررسی تفاوت معنی داری بین دو یا چند گروه می باشد که مقادیر F را مشابه آنالیز ANOVA ولی برای داده‌های چند متغیره محاسبه ی کند و ارزش P در این روش نیز براساس آزمون Permutation با ده هزار تکرار بیان می‌گردد. این آنالیز در نرم افزار Past برای بررسی اثرات متقابل بین تیمارهای مختلف انجام شد.

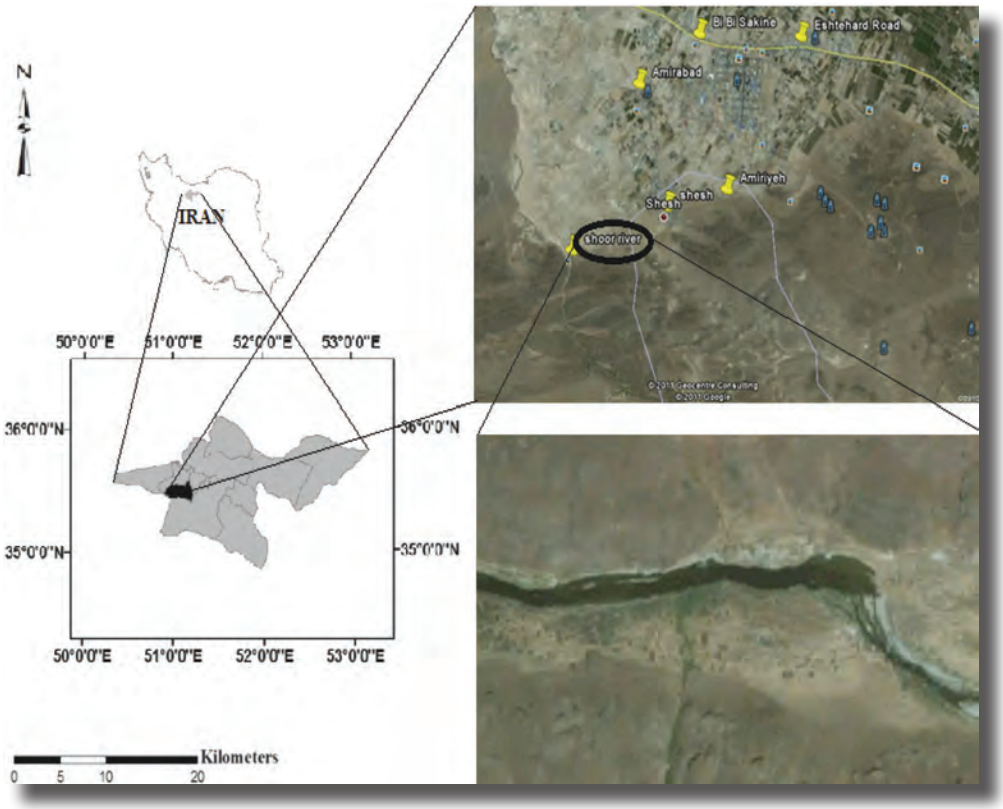

شکل ۲: موقعیت جغرافیایی و ماهواره ای منطقه نمونه‌برداری (رودخانه شور)

نتایج

در طی دوره آزمایش در تیمارهای آب شیرین، میزان تلفات ۵۷ درصد بود که میزان ۳۸ درصد از تلفات مربوط به یک روز پس از مواجهه با فلزات سنگین بود. از مقدار کل تلفات در تیمارهای آب شیرین مقدار ۴۴ درصد مربوط به تیمارهای آرسنیک و ۵۶ درصد مربوط به تیمارهای کادمیوم بود. تلفات در کل تانک های آکواریومی آرسنیک و کادمیوم و شاهد از نظر جنسی ۷۶ درصد از کل ماده ها و ۸۵ درصد از کل نرها را شامل شده است. بعلاوه درصد تلفات ماهیان در تیمارهای آب شور ۵ درصد مربوط به تیمارهای آرسنیک بود و میزان تلفات آب شیرین ۱۱/۴ برابر آب شور ثبت گردید.

مشاهدات بافت شناختی تیمارهای مورد بررسی بر اساس مقاطع بافتی تهیه شده تغییرات قابل توجهی را در ساختارهای آبشش نسبت به تیمارهای شاهد نشان داد. در نمونه‌های شاهد لاملاهای اولیه و ثانویه آبشش حالت طبیعی داشتند و هیچ‌گونه آثار آسیب‌شناختی قابل توجه بافتی قابل مشاهده نبود. در تیمارهای آرسنیک آب شور، آسیب‌ها به‌تدریج با افزایش غلظت از جدا شدن اپیتلیال پوستی به‌صورت جزئی تا حالت هیپرپلازی سلول‌های بافت پوششی قابل مشاهده بود. در تیمار کادمیوم آب شور نیز درجه آسیب بافتی بیشتر از آرسنیک بوده و از هیپرپلازی و روی هم افتادگی تیغه‌های ثانویه تا دژنره شدن سلول‌های کلراید متغیر بود (شکل ۳ و جدول ۱). درجه آسیب تیمارهای مختلف براساس غلظت‌های مختلف آلاینده در جدول۲ آورده شده است.

نتایج مقایسه آماری تفاوت معنی‌داری را از نظرآسیب‌های بافتی بین تیمارهای آب شیرین و شور برای هر دو فلز سنگین آرسنیک و کادمیوم نشان داد (F=۱۰/۴۷ و P=۰/۰۰۰۴). ولی تفاوت معنی‌داری از نظر میزان آسیب‌های بافتی بواسطه نوع فلز آلاینده یعنی آرسنیک و کادمیوم در بین تیمارها مشاهده نشد (F=۰/۱۸۱ و P=۰/۱۹۴). به‌علاوه علیرغم تفاوت در

نوع آسیب، تفاوت معنی داری بین غلظت‌های در معرض قرار گرفته فلزات از درجه آسیب مشاهده نگردید (F=۰/۵۴۲۲ و P=۰/۷۴۸).

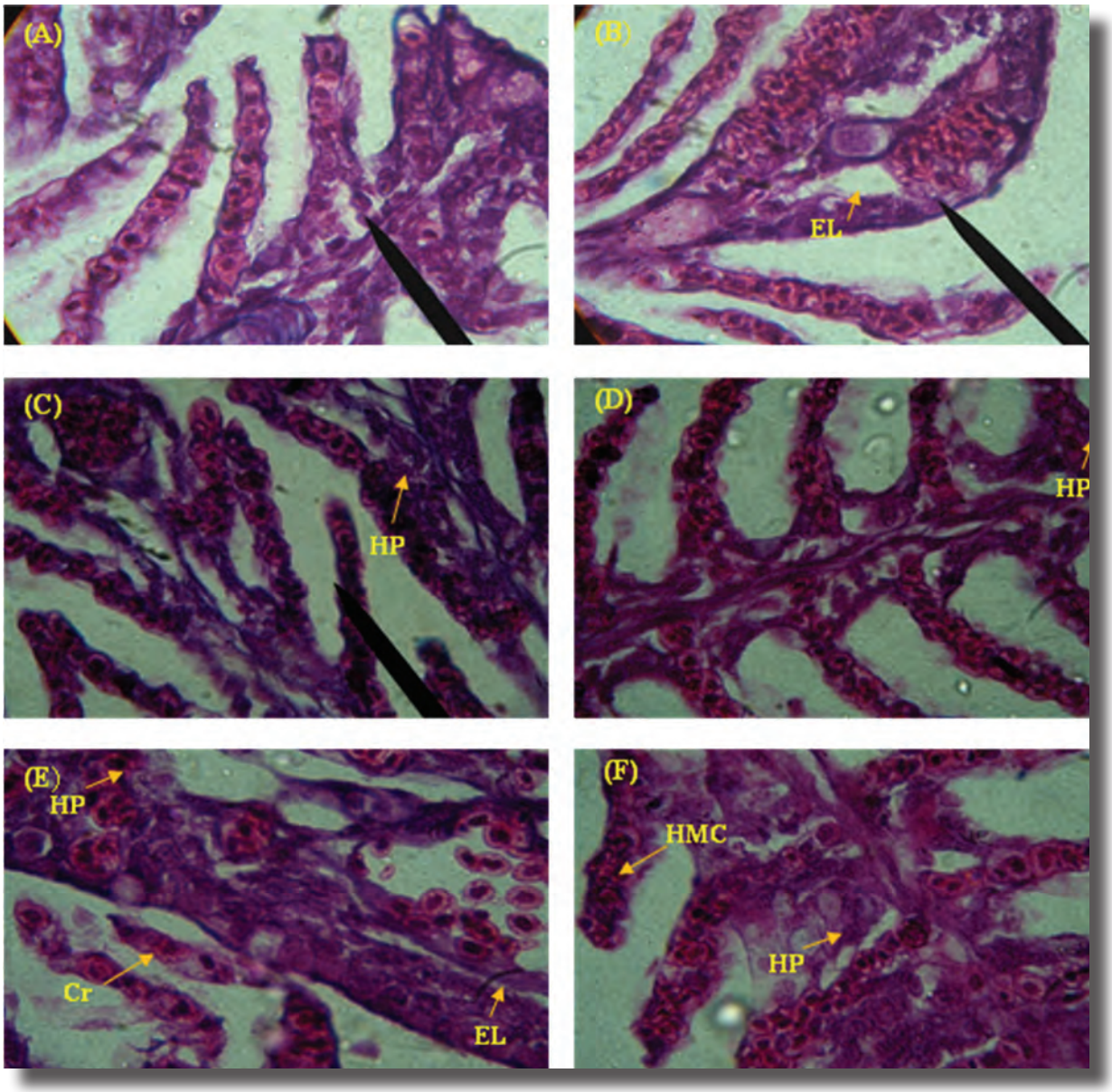

شکل۳: اثرات آسیب‌شناختی آبششی در غلظت‌های متفاوت فلزات سنگین As, Cd ماهی *Aphanius sophiae* در آب شور بوئن، (HE).

(A)تیمار شاهد (X۱۷۰۰) حالت نرمال؛

(B)تیمار(X۱۷۰۰) ۵ppmAs EL: جداشدگی پوشش تیغه‌های ثانویه؛

(C) تیمار (X۱۹۰۰)۱۰ppmAs HP: هیپرپلازی؛

(D) تیمار(X۱۷۰۰) ۲۰ppmAs HP: هیپرپلازی؛

(E)تیمار (X۶۸۰ ۵ppmCd) EL: جداشدگی پوشش تیغه‌های ثانویه، Cr: خمیدگی و HP: هیپرپلازی؛

(F) تیمار (X۱۷۰۰) ۱۰ppmCd HP: هیپرپلازی و HMC: افزایش سلول‌های موکوسی

جدول ۱: بررسی اثرات هیستوپاتولوژیک آبششی در غلظت‌های متفاوت فلزات سنگین As, Cd در آب شور

غلظت فلزات سنگین (ppm)	نتایج بررسی میکروسکوپی
شاهد	حالت نرمال و بدون اثر هیستوپاتولوژیک خاص (شکل A)
۵ As	جداشدگی ضعیف پوشش تیغه‌های ثانویه (شکل B)
۱۰ As	حجیم شدن پوشش تیغه‌های ثانویه افزایش تعداد Goblet cell، تا حدی هیپرپلازی (شکل C)
۲۰ As	هیپرپلازی سلول‌های بافت پوششی در تیغه ثانویه (شکل D)
۵ Cd	هیپرپلازی بافت پوششی، روی هم افتادگی سلول‌های تیغه ثانویه (خمیدگی) افزایش زیاد تعداد Goblet cell (شکل E)
۱۰ Cd	هیپرپلازی بافت پوششی سلول‌های تیغه ثانویه، خمیدگی سلول‌های تیغه ثانویه بزرگ شدن سلول‌های موکوسی (شکل F)
۲۰ Cd	هیپرپلازی بافت پوششی و جدا شدن سلول‌های تیغه ثانویه و دژنره شدن سلول‌های کلراید

جدول ۲ : امتیاردهی نیمه کمی ساختار بافت آبشش در تیمارهای آب شور ماهی *Aphanius sophiae* در مواجهه با Cd و As

اثرات هیستوپاتولوژیک در آب شور	شاهد	As (ppm)			Cd (ppm)		
غلظت	۰	۵	۱۰	۲۰	۵	۱۰	۲۰
هیپرپلازی	–	–	+	++	+	+++	++
جداشدگی پوشش تیغه‌های ثانویه	–	+	–	–	+	–	–
حجیم شدن پوشش تیغه‌های ثانویه	–	–	+	–	–	–	–
افزایش تعداد Goblet cell	–	–	+	–	++	–	–
روی هم افتادگی سلول‌های تیغه ثانویه	–	–	–	–	+	++	+++
بزرگ شدن سلول‌های موکوسی	–	–	–	–	–	+	–
دژنره شدن سلول‌های کلراید	–	–	–	–	–	–	++

به طور کلی در تیمارهای Cd و As آب شور، با افزایش غلظت آلاینده جداشدگی اپیتلیال، گرزی شدن سر تیغه‌های آبششی و هیپرپلازی تیغه‌های آبششی ثانویه افزایش می یابد، علاوه بر این ها در مقاطع بافت آبشش As آب شور نکروزه شدن تیغه‌های ثانویه و در مقاطع بافت آبشش تیمارCd آب شور تغییر در اندازه و تعداد سلول‌های موکوسی مشاهده شد.

تغییرات بافتی تیمارهای Cd و As آب شیرین در شکل ۴ آورده شده است.

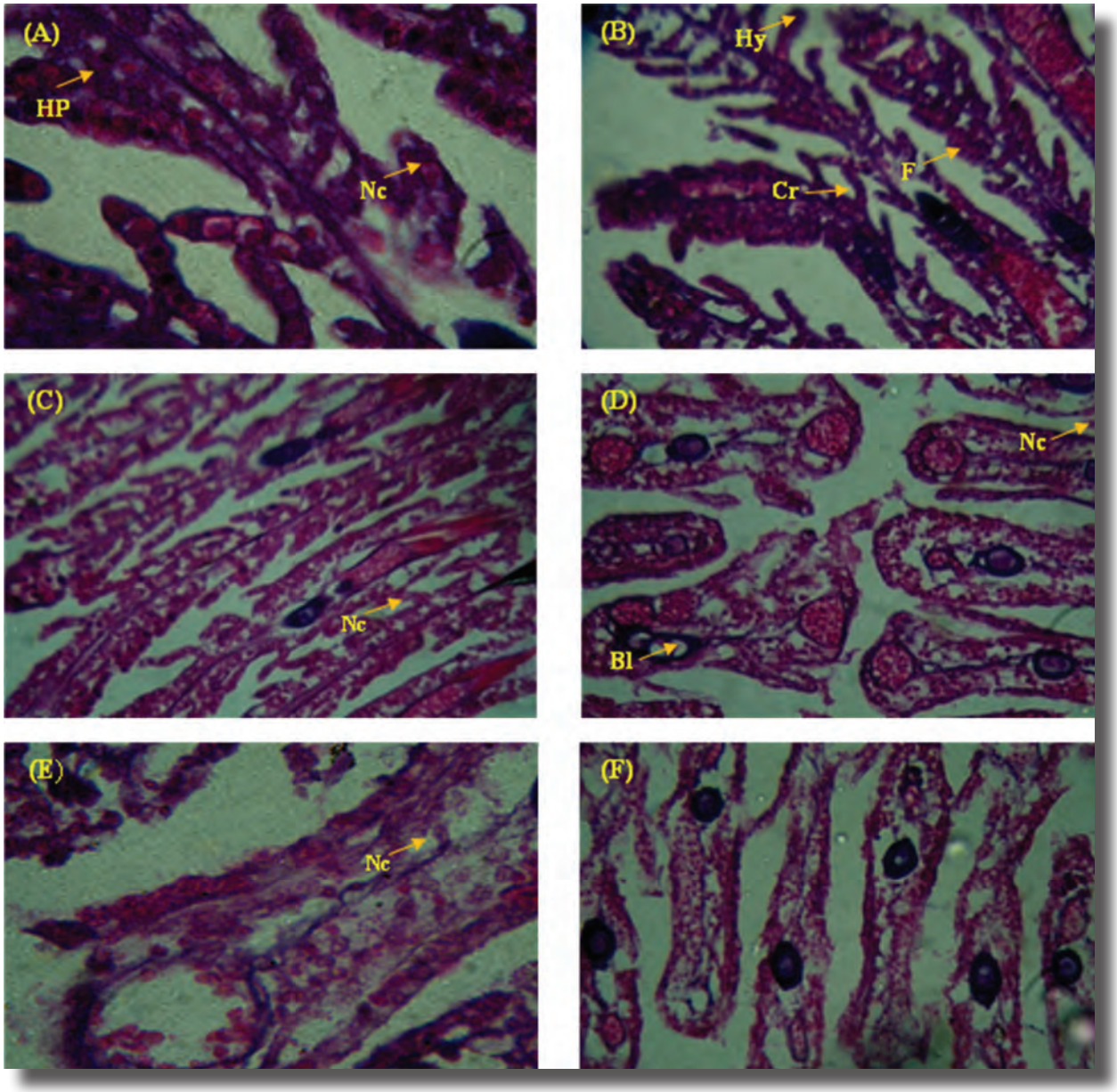

شکل۴: اثرات آسیب‌های بافتی در آبشش در غلظت‌های فلزات سنگین As, Cd ماهی ***Aphanius sophiae*** در آب شیرین. (بوئن، HE.)

(A) تیمار (X۱۹۰۰) ۵ppmAs HP : هیپرپلازی و Nc: نکروزه شدن؛

(B) تیمار (X۱۷۰۰) ۱۰ppmAs Hy: گرزی شدن سر تیغه‌های آبششی ثانویه،

(C) تیمار (X۸۴۰) ۲۰ppmAs Nc: نکروزه شدن؛

(D) تیمار (X۱۷۰۰) ۵ppmCd Nc: نکروزه شدن و Bl: گشاد شدن رگ‌ها؛

(E) تیمار (X۶۸۰) ۱۰ppmCd Nc: نکروزه شدن و تخریب بافت؛

(F) تیمار (X۷۶۰) ۲۰ppmCd مشاهده تخریب کلی بافت

در تیمارهـای آب شـیرین میـزان و درجه آسـیب‌های بافتی بیشـتر از تیمارهای آب شـور بود. در تیمارهای Cd و As آب شـیرین با افزایش غلظت آلاینـده نکروزه شـدن افزایش می‌یابد و آسـیب و تخریـب در غلظت‌های بالا بـه حداکثر می‌رسـد. علاوه بـر آن در مقاطع بافت آبشـش As آب شـیرین گرزی شـدن سـر تیغه‌های آبششـی، هیپرپلازی و بهم چسـبیدن تیغه‌های اولیـه و ثانویـه و در مقاطـع بافت آبشـش Cd آب شـیرین گشـاد شـدن رگ ها (تلانژیکتازی=آنرویسم) مشاهده شد (جدول ۳). درجه آسیب تیمارهای مختلف براساس غلظت‌های مختلف آلاینده در جدول ۴ آورده شده است.

جدول ۳: بررسی اثرات هیستوپاتولوژیک آبششی در غلظت های متفاوت فلزات As, Cd در آب شیرین

غلظت فلزات سنگین (ppm)	نتایج بررسی میکروسکوپی
شاهد	حالت نرمال و بدون اثر هیستوپاتولوژیک خاص
۵ As	آسیب شدید، نکروزه شدن کل بافت، گرزی شدن سر تیغه‌های آبششی ثانویه، به هم چسبیدن تیغه‌های آبششی ثانویه، هیپرپلازی سلول‌های موکوسی در تیغه‌های آبششی اولیه (شکل A)
۱۰ As	گرزی شدن سر تیغه‌های آبششی ثانویه، به هم چسبیدن تیغه‌های آبششی ثانویه، هیپرپلازی تیغه‌های آبششی اولیه، خورده شدن پوسته و بافت پوششی تیغه‌های ثانویه (شکل B)
۲۰ As	تخریب کلی، نکروزه شدن تیغه‌های آبششی ثانویه، نکروز بافت پوششی و مرگ سلول‌های موکوسی هیپرپلازی سلول‌های موکوسی در تیغه های آبششی اولیه (شکل C)
۵ Cd	تخریب دیوارهای پوششی تیغه‌های اولیه و ثانویه، گرزی شدن سر تیغه‌های آبششی ثانویه، گشاد شدن رگ‌ها (شکل D)
۱۰ Cd	تخریب کلی، نکروز کامل آبشش (شکل E)
۲۰ Cd	خورده شدن کامل تیغه های ثانویه (شکل F)

جدول ۴: امتیاردهی نیمه کمی ساختار بافت آبشش در تیمارهای آب شیرین ماهی *Aphanius sophiae* در مواجهه با Cd و As

اثرات هیستوپاتولوژیک در آب شیرین	شاهد	As (ppm)			Cd (ppm)		
غلظت	۰	۵	۱۰	۲۰	۵	۱۰	۲۰
هیپرپلازی	–	+	++	+++	–	–	–
نکروزه شدن	–	++	–	+++	–	++	+++
گرزی شدن سر تیغه‌های آبششی ثانویه	–	+	+	++	+	+	++
به هم چسبیدن تیغه‌های آبششی ثانویه	–	+	++	+++	+	++	+++
خورده شدن تیغه‌های ثانویه	–	–	++	–	–	–	–
گشاد شدن رگ‌ها	–	–	–	–	+	–	–
تخریب کلی بافت	–	++	+	+++	+	+++	++

بحث

در آلودگی اکوسیستم‌های آبی، وقتی ماهیان در معرض آلودگی قرار می‌گیرند، آبشش به‌عنوان یک شاخص در مرحله اول به‌صورت مستقیم در معرض آلودگی قرار می گیرد.(Clark ، ۱۹۸۶، Mansouri و همکاران.، ۲۰۱۱a) همان‌طور که نتایج این تحقیق نشان داد، هر دو فلز سنگین مورد مطالعه در تمامی غلظت‌های مورد بررسی باعث ایجاد تغییرات در بافت آبشش شده بودند که از آسیب‌های قابل برگشت مثل نکروزه شدن، جداشدگی اپیتلیال و افزایش تعداد سلول های موکوسی در غلظت‌های پایین تا گرزی شکل شدن تیغه‌ها، بهم چسبیدن و هیپرپلازی سلول‌های موکوسی تیغه‌های اولیه و ثانویه متغیر بود. اساساً آبشش‌ها اندام‌های حیاتی موجودات آبزی برای تنفس و تنظیم فشار اسمزی می‌باشند (Evan ، ۱۹۹۳). که به واسطه فلزات سنگین و سموم باعث بروز اختلالات تنفسی عمده در ماهیان می‌گردند (Magare و Patil ، ۲۰۰۰).

نتایج این تحقیق به‌منظور مقایسه تأثیر فلزات سنگین آرسنیک و کادمیوم در دو محیط آب شیرین و شور نشان داد که تأثیرات در مراحل اولیه هر دو محیط مورد بررسی شامل جداشدگی لایه اپیتلیال، افزایش تعداد سلول‌های موکوسی و چسبیدن لاملاهای ثانویه بود ولی در تیمار آب شیرین شدت این تغییرات بیشتر از آب شور بود. چنین تغییراتی نه تنها باعث کاهش سطح در دسترس لاملا برای تماس با آلاینده (Lappivaara ، Nikinmaa و Tuurala, ۱۹۹۵)، بلکه سبب افزایش فاصله بین آب و خون نیز می‌گردد (Skidmore و همکاران ، ۱۹۷۲) که می‌تواند کمبود اکسیژن در بافت‌ها را موجب گردد (Cerqureira و Fernandes ، ۲۰۰۲). نکروزه شدن سلول های آبششی، گرزی شدن سر تیغه های آبششی، هیپرپلازی، بهم چسبیدن تیغه های اولیه و ثانویه و گشاد شدن رگ‌های خونی در غلظت‌های پایین تیمارهای آب شیرین نسبت به آب شور قابل توجه بود که بیانگر پاسخ های فیزیولوژیکی بیشتر ماهیان در آب شیرین می باشد (Adil و همکاران، ۲۰۱۱). چنین مشاهداتی در مورد تأثیر فلزات سنگین بر روی ساختارهای آبششی ماهیان بوسیله Oliveira ribeiro و همکاران (۱۹۹۶) در ماهی Ribeiro Oliveira، *Trichomycterus zonatus* و Torres (۱۹۹۵) در ماهی Atabati, *Trichomycterus brasiliensis*، Keykhosravi و Vatandoost (۲۰۰۹). و Ros- ، Safaeian ، Naji tami و Sabrjo (۲۰۰۸) در ماهی کپور معمولی (*Cyprinus carpio*) و نتایج(Legras ، Devaux ، Godard ، Daoust و Strazielle، ۱۹۹۴) بر روی آبشش قزل آلای رنگین کمان نیز گزارش شده است. با توجه به نتایج این تحقیق و موارد ذکر شده برروی گونه های دیگر (Ilhan ، Erol ، Baron و Ertugrul ، ۲۰۱۲)، بنابراین به‌نظر می‌رسد که غلظت‌های پایین فلز سنگین در محیط آب شیرین اثرات بسیار شدیدی از نظر بافت‌شناختی بر روی ساختار آبشش ماهی می‌گذارد. علاوه بر این در این ماهی ساختار آبشش می‌تواند به عنوان یک اندام مهم برای بررسی آسیب‌های بافتی ناشی از آلاینده‌های فلز سنگین در تماس مستقیم با محیط و آلاینده باشد.

در بافت‌های آبشش مورد بررسی در تیمارهای آب شیرین افزایش آلاینده باعث افزایش نکروزه شدن، گرزی شدن، به هم چسبیدن تیغه‌های آبششی و بطور کلی تخریب بافت آبشش گردید که به عنوان یک آسیب غیرقابل برگشت می‌تواند باشد. نکروزه شدن ساختار آبششی در تیمار آب شور مشاهده نگردید ولی در تیمار آب شیرین شدت این آسیب در تیمارهای با غلظت بالا به حدی بود که باعث ایجاد تلفات بالا حتی در روزهای اول مواجهه شده بود. در تیمار آب شیرین میزان تلفات کل پس از ۲۴ ساعت در معرض غلظت‌های مختلف As و Cd ۳۸ درصد بود. این مرگ بواسطه دژنره شدن و نکروز سلول های آبششی در نتیجه کمبود اکسیژن بافتی بوده است (Thamamaruitkun, Visoottiviseth ، Riengrojpitak ، Sahaphong و Kruatrachue ، ۱۹۹۹. Varanka ، Nemcso ، Rojik و Abraham ، ۲۰۰۱، Pourahamad و O'Brein، ۲۰۰۰) از این رو نه تنها نوع آلاینده و میزان غلظت آلاینده بلکه ویژگی آب نیز از عوامل تأثیرگذار بر میزان آسیب بافتی بر روی ساختار آبشش ماهی گورخری می‌باشد.

از آنجایی که در بررسی آماری تمامی آسیب‌های بافتی از نظر نوع آسیب به یک میزان امتیازدهی شده بودند و یا به عبارت دیگر در این روش ارزش یکسانی برای آنها در نظر گرفته شده بود، تفاوت آماری بین غلظت‌های مورد مطالعه نمی‌تواند ملاک قرار گیرد و نیاز است که به‌صورت توصیفی نیز مورد مقایسه قرار گیرند. ولی براساس نتایج آماری می‌توان نتیجه گرفت که آسیب‌هایی از قبیل دژنره شدن سلول های کلراید، بزرگ شدن سلول های موکوسی، افزایش تعداد Goblet cell، گشاد شدن رگ ها و جداشدگی پوشش تیغه های ثانویه آسیب‌هایی هستند که در مراحل اولیه و در غلظت‌های پایین شروع و درجه آن‌ها با افزایش غلظت تغییر معنی‌داری را نشان نمی‌دهد. از این رو این آسیب ها می توانند بعنوان آسیب های قابل برگشت یا آسیب‌هایی که در صورت شرایط مساعد محیطی بهبود خواند یافت، در نظر گرفته شوند. بر همین اساس آسیب‌ها شامل گرزی شدن سرتیغه های آبششی ثانویه، بهم چسبیدن تیغه‌های آبششی، هیپرپلازی و نکروزه شدن می‌توانند به‌عنوان آسیب‌های غیرقابل برگشت در نظر گرفته شوند چرا که در آنالیز مجزای امتیازات مربوط به این آسیب‌ها تفاوت بین غلظت‌ها معنی‌دار بود.

همان‌طور که نتایج نشان داد میزان تخریب بافتی در غلظت‌های As بیشتر از Cd و در آب شیرین بیشتر از آب شور بود به طوری که میزان تلفات در آب شیرین ۱۱/۴ برابر تیمار آب شور مشاهده شد. کاهش غلظت نمک و به دنبال آن کاهش سختی آب تلفات ناشی از As و Cd را در محیط افزایش می‌دهد چراکه سمیت فلزات سنگین در ماهی تابعی از غلظت یون آزاد فلزی است که تحت کنترل مقدار کلرید آب قرار دارد (Weiner، ۲۰۰۷) و هنگامی که غلظت یون کلرید افزایش می یابد، غلظت یون‌های فلزی آزاد نسبت به غلظت کل فلز به دلیل پیوند با یون‌های کلرید کاهش می‌یابد، به عبارت دیگر ممکن است دلیل اینکه سمیت در شوری کم افزایش می یابد مربوط به اختلال تنظیمات اسمزی و کاهش یون‌های فلزی آزاد باشد.

افزایش شوری و به دنبال آن افزایش سختی آب باعث کاهش سمیت فلزات سنگین برای موجودات زنده به ویژه ماهیان می‌گردد چراکه با کاهش سختی حلالیت فلزات سنگین در آب افزایش و سمیت فلزات افزایش می یابد (Weiner ، ۲۰۰۷). تحقیقات Pyle, Swanson و Lehmkuht (۲۰۰۲) نشان داد که با افزایش ۷ برابری سختی آب (از ۲۰ تا ۱۴۰ میلی گرم در لیتر) میزان سمیت نیکل برای لاروهای ماهی مینو سربزرگ (Pimephales promelas) تا ۵ برابر کاهش می‌دهد. آنها بیان داشتند که

این کاهش سـمیت در اثر رقابت بین یون های کلسـیم و منیزیم برای باند شـدن در بدن ارگانیسـم می باشد به عبارتی می توان گفت که سختی آب با اشباع کردن سـطح آبشش ماهی با کاتیون کلسیم، میزان سمیت فلزات سـنگین را کاهش می دهد. همچنین مطالعـات Pal ، Karthikeyan-niappan و Sabhanayakam (۲۰۰۷) نشـان داد که افزایش سختی آب از ۲۷۰ به ۵۶۰ میلی گرم در لیتر میزان سـمیت جیوه را برای ماهیان قد انگشـتی کپور ماهیان هندی (*Labeo rohita* ، *Catla catla* و *Cirrhnus mirigala*) از ۱/۰۱ تا ۱/۳ برابر کاهش می دهد. به طور کلی می توان گفت، سختی زیاد آب برای ارگانیسم های آبزی بسیار مفید می باشد زیرا با افزایش سختی میزان سمیت فلزات سنگین کاهش می‌یابد.

پاورقی

❊ ±SD میانگین

منابع مورد استفاده

1- Abdoli, A. (1989). *Freshwater fishes of Iran*. Printing, Publishing Museum of Nature and Wildlife of Iran. 377pp.

2- Adil, A.Wani, M. Sikdar-Bar, K. Borana, H.A. Khan, S.S.M. Andrabi and Pervaiz, P.A. (2011). Histopathological Alterations Induced in Gill Epithelium of African Catfish, Clarias gariepinus, Exposed to Copper Sulphate. Society of Applied Sciences, *Vol, 2*, No, 2. pp:278-282.

3- Amin, R. (1998). Effects of heavy metals on fish. Fisheries expert discussions. Bachelor discussions of Department of Fisheries and the environment. Tehran University.

4- Atabati, A. Keykhosravi, A. and Vatandoos, J. (2009). Toxic effects of various concentrations of zinc and copper in the liver and gills of common carp (*Cyprinus carpio*). Twelfth Conference of Environmental Health, Shahid Beheshti University of Medical Sciences, Faculty of Health: 2628-2637.

5- Baron, H. Erol, C. Ilhan, A. and Ertugrul, T. (2012). Assessment of acute toxicity and histopathology of the fungicide captan in Rainbow trout. *Experimental and Toxicologic Pathology, Vol, 64*, No, 3. pp: 175-179.

6- Cerqureira, C.C.C. and Fernandes, M.N. (2002). Gill tissue recovery after copper exposure and blood parameter response in the tropical fish *Prochilodus scofa. Ecotox. Environ. Saf, Vol, 52*, No, 2. pp: 83-91.

7- Clark, R.B. (1986). *Marine pollution Clarendon Press.* Oxford London. pp: 64-82.

8- Coad, B. W. (2013). *Freshwater Fishes of Iran* (Available at http://www.briancoad.com) (accessed on 11 July 2013).

9- Daoust, D. Godard, P. Devaux, J. Legras, R. and Strazielle, C. (1994). Chemical modification of poly (ether ether ketone) for size exclusion chromatography at room temperature: 2. On the reliability of the derivatization procedure for PEEK molecular-mass determination-application to PEEK-carbon fibre composite. *Polymer, Vol, 35*, No, 25. pp: 5498-5503.

10- Evans, DH. (1993). *The physiology of fishes.* Boca Raton, Florida: CRC Press.

11- Karthikeyan, S. Palaniappan, P.R. and Sabhanayakam, S. (2007). Influence of pH and water hardness upon nickel accumulation in edible *fish Cirrhinus mrigala. Journal of Environmental Biology, Vol, 28*, No, 2. pp: 489-492.

12- Koca, S. Koca, Y.B. Yildiz, S. and Gurcu, B. (2008). Genotoxic and histopathological effects of water pollution on two fish species, *Barbus capito pectoralis and Chondrostoma nasus* in the Büyük Menderes river, Turkey. *Biological Trace Element Research, Vol, 122*, No, 3. pp: 276–291.

13- Lappivaara, J. Nikinmaa, M. and Tuurala, H. (1995). Arterial oxygen tension and the structure of the secondary lamellae of the gills in rainbow trout (*Oncorhynchus mykiss*) after acute exposure to zinc and during recovery. *Aquat. Toxicol , Vol, 32*, No, 4. pp: 321-331.

14- Lee, YH. and Stuebing, RB. (1990). Heavy metal contamination in the river toad, Bufo Juxtasper (Inger), near a copper mine in east Malaysia. *Bulletin of Environmental Contamination and Toxicology, Vol, 45*, No, 2. pp: 272–279.

15- Mansouri, B., Ebrahimpour, M. Babaei, H. 2011a. Bioaccumulation and elimination of nickel in the organs of black fish (*Capoeta fusca*). *Toxicology and Industrial Health, Vol, 28*, No, 4. pp: 361–368.

16- Mansouri, B., Ebrahimpour, M. Babaei,H. 2011b. Determine of heavy metals in different tissues of Black Fish (*Capoeta fusca*) in central part Qanats of Birjand. Veterinary Journal (Pajouhesh and Sazandegi), *No, 89*. pp: 45-52

17- Magare, SR. Patil, HT. (2000). Effect of pesticides on oxygen consumption, red blood cell count and metabolites of a fish, *Puntius ticto. Environ Ecol, Vol, 18*, No, 5. pp: 891–894.

18- Naji, T. Safaeian, Sh. Rostami, M. and Sabrjo, M. (2008). Effects of zinc sulfate on gill tissues of carp (*Cyprinus carpio*). *Environmental Science and Technology, Vol, 9*, No, 2. pp: 29-36.

19- Nouri, J. Ferdowsi, S. Manahan, S. (1992). *Chemistry of environment*, First press, Tehran. lamic Azad University Publication Center.

20- Oliveira-Filho, E.C. Muniz, D.H.F. and Ferreira, M.F.N. (2010). Cesar Koppe Grisolia evaluation of acute toxicity, cytotoxicity and genotoxicity of a nickel mining waste to *Oreochromis niloticus. Bulletin of Environmental Contamination and Toxicology , Vol, 85*, No, 5. pp: 467-471.

21- Oliveira ribeiro, C.A. Guimaraes, J.R.D. and Pfeiffer, W.C. (1996). Accumulation and Distribution of Inorganic Mercury in a Tropical Fish (*Trichomycterus zonatus*). Ecotoxicology and Environmental Safety, *Vol, 34*, No, 2. pp: 190–195.

22- Oronsaye, J. A. O. and Brafield, A.E. (1984). The effect of dissolved cadmium on the chloride cells of the gills of the stickleback, Gasterosteus aculeatus L. *Journal of Fish Biology , Vol, 25*, No, 2. pp: 253-258.

23- Posti, I and Sedigh Marvasti, A. (2011). *An Atlas of Fish Histology Normal and Pathological Features*. (F. Takashi Hibiya). Tehran University Press. (Original work published 1984)

24- Pourahamad, J. and O'Brien, P. J. (2000). A comparison of hepatocyte cytotoxic mechanisms for Cu2+, and Cd2+. *Toxicol , Vol, 143*, No, 3. pp: 263-273.

25- Pratap, H.B. and Wendlaar–Bonga, S.E.W. (1993). Effects of ambient and dietary Cadmium on Pavement cells, Chloride cell and Na+-k+ ATPase activity in the gills of freshwater, teleost, Oreo*chromismoss ambicusat* normal and high Cadmium levels in the ambient Water. *Aquat. Toxicol, Vol, 26*, No, 3. pp: 133-150.

26- Pyle, G.G. Swanson, S.M. and Lehmkuht, D.M. (2002). The influence of water hardness, pH, and suspended solids on nickel toxicity to larva fathead minnows (*Pimephales promelas*). *Water Air and Soil Pollution, Vol, 133*, No, 1-4. pp: 215–226.

27- Reddy, M.L. Reif, J.S. Bachand, A. and Ridgway, S.H. (2001). Opportunities for using Navay marine mammals to explore associations between organochlorine contaminates and unfavorable effects on reproduction. *Science of the Total Environment, Vol, 274*, No, 3. pp: 171-182.

28- Roy, D. Ghosh, D. Kumar Mandal, D. (2013). Cadmium induced histopathology in the olfactory epithelium of a snakehead fish, Channa punctatus (Bloch). *International Journal of Aquatic Biology, Vol, 1*, No, 5. pp: 221-227.

29- Skidmore, J.F. and Towell, P.W.A. (1972). Toxic effects of zinc sulphate on the gills of rainbow trout. *Water Research*, Vol, 6, No, 3. pp: 271-230.

30- van der Ost, R. Beber J. and Vermeulen, N.P.E. (2003). Fish bioaccumulation and biomarkers in environmental risk assessment: a review. *Environmental Toxicology and Pharmacology*, Vol, 13, No, 2. pp: 57- 149.

31- Varanka, z. Rojik, I. Nemcso,k, J. and Abraham, M. (2001). Biochemical and morphological change in caro (*Cyprinus carpio*) liver following exposure to copper sulfate and tannic acid. Comp. Biochem. Physiol part. *C, Vol, 128*, No, 3. pp: 467-478.

32- Visoottiviseth, P. Thamamaruitkun, T. Sahaphong, S. Riengrojpitak, S. and Kruatrachue, M. (1999). Histopathological effects of triphenyltin hydroxide on liver, kidney and gill of Nile tilapia (*Oreochromis nilotica*). Appl. *Organometal Chem, Vol, 13*, No, 10. pp: 749-763.

33- Wani, A.A. Sikdar-Bar, M. Borana, K. Khan, H.A. Andrabi, S.S.M. et al., (2011). Histopatological Alterations Induced in Gill Epithelium of African Catfish, *Clarias gariepinus*, Exposed to Copper Sulphate. *Asian J. Exp. Biol. Sci, Vol, 2*, No, 2. pp: 278-282.

34- Weiner, E.R. (2007). A*pplications of environmental chemistry: A practical guide. 2nd* ed. CRC Press. Boca Raton. pp. 352.