

مطالعه هیستوپاتولوژی و بیوشیمیایی اثر موسیر (*Allium hirtiofolium*) و فنی توئین سدیم بر التیام ضایعه جلدی در ماهی کپور (*Cyprinus carpio*)

• حمیده قدرتی آزادی (نویسنده مسئول)

گروه علوم پایه دانشکده دامپزشکی دانشگاه فردوسی مشهد- ایران

• داور شاهشونی

گروه بهداشت مواد غذایی و آبزیان دانشکده دامپزشکی دانشگاه فردوسی مشهد - ایران

• مجید فرهودی

سرم سازی رازی مشهد- ایران

تاریخ دریافت: فروردین ۱۳۹۲ تاریخ پذیرش: اردیبهشت ۱۳۹۳

Email: ghodrati@um.ac.ir

چکیده

ضایعات جلدی در ماهیان به دلیل عوامل باکتریایی، انگلی، شیمیایی، مکانیکی و ویروسی بسیار شایع است و پیشرفت سریع عفونت و افزایش مرگ و میر در آنان، توجه خاص به درمان سریعی را می طلبد. موسیر (*Allium hirtiofolium*)، گیاهی بومی سرزمین ایران می باشد که به دلیل داشتن ساپونین در مهار و کشتن سلول های سرطانی نقش دارد و هم چنین دارای اثرات ضد آلرژی، آنتی باکتری، ضد التهاب و ضد ویروس می باشد. در مطالعه حاضر تعداد ۱۲۰ عدد ماهی کپور (۱۰±۶۰ گرم) با محلول کلرور سدیم ۳ درصد به مدت ۱۵ دقیقه ضد عفونی شدند. در همه ماهیان تحت آزمایش ابتدا یک برش به طول ۱/۵ سانتیمتر و به عمق ۲ میلیمتر در قسمت پشتی (سمت چپ ماهیان) ایجاد گردید. سپس ماهیان به ۳ گروه ۴۰ عددی تقسیم گردیدند. گروه ۱ به عنوان کنترل و دو گروه دیگر به عنوان گروه های تحت درمان با دوزهای ۵ mg/lit فنی توئین (گروه ۲) و ۵ mg/lit موسیر (گروه ۳) در نظر گرفته شدند. در روزهای ۳، ۶، ۱۴ و ۲۰ آزمایش و در هر مرحله تعداد ۷ عدد ماهی از هر گروه به صورت تصادفی انتخاب شده و از آنها نمونه خون و همزمان از محل ضایعه نمونه های بافتی تهیه گردید. نتایج تغییرات بیوشیمیایی نشان داد که تغییرات کلسترول و آنزیم های آسپارات آمینو ترانسفراز (AST) و آلانین آمینو ترانسفراز (ALT) و تری گلیسیرید در گروه ۳ نسبت به گروه ۱ معنی دار بوده (p<۰/۰۵)، ولی در مورد فاکتورهای گلوکز تغییرات معنی داری بین گروه تحت موسیر و کنترل مشاهده نشد. نتایج هیستوپاتولوژی بین گروه ها بیانگر پیشرفت و سرعت روند التیام در ماهیان گروه ۲ در مقایسه با گروه ۱ و ۳ بوده و گروه ۳ نیز نسبت به گروه ۱ از روند التیام سریع تری برخوردار بود. نتایج مشخص نمود که فنی توئین سدیم و موسیر به روش حمام در روند التیام زخم های جلدی ماهی تاثیر مثبتی داشته اند که می توان با افزایش دوز موسیر به نتایج بهتری نیز دست یافت.

کلمات کلیدی: هیستوپاتولوژی، بیوشیمیایی، ماهی کپور، التیام، موسیر، فنی توئین سدیم

- Veterinary Journal (Pajouhesh & Sazandegi) No 105 pp: 10-16

Histopathological and biochemical study of *Allium hirtifolium* and Sodium Phenytoin on healing of cutaneous lesions in *Common carp*

By: Ghodrati Azadi, H. (Corresponding Author), Department of basic Sciences, School of Veterinary Medicine, Ferdowsi University of Mashhad, Mashhad, Iran

Shahsavani, D. (Department of Food Hygiene and Aquaculture, School of Veterinary Medicine, Ferdowsi University of Mashhad, Mashhad, Iran

Farhodi, M. Razi institute, Mashhad, Iran.

Received: June 2013 Accepted: July 2014

Email: ghodrati@um.ac.ir

Cutaneous lesions of fish from viral, bacterial, parasitic and chemical and mechanical factors are common. The rapid progress of infection and the mortality of fish need more attention. *Allium hirtifolium* is a native plant in Iran which contains saponins, it has a role in inhibiting and killing cancer cells with anti-allergenic, anti-bacterial, anti-inflammatory and anti-virus effects. In this Study 120 Common Carp (10 ± 60 g) with 3% NaCl solution was sterilized for 15 minutes. At the beginning of the test a long cut 1.5 cm and in depth of 2 mm in the rear (left side) of all of the fish was created. Afterward they were divided into 3 groups (n=40 in each), Group 1 (control), group2 (treated with 5 mg / lit Sodium phenytoin) and group3 (treated with 5 mg / lit *Allium hirtifolium*). Days 0, 3, 6, 14 and 20 tests, seven fish from each group were randomly selected after that blood and tissue samples were taken from the site of the lesion. The results of the biochemical changes showed that difference in cholesterol and liver enzymes aspartate amino transferase (AST) and alanine amino transferase (ALT) in group3 compared to the control group was significant ($P < 0.05$), in triglyceride was found a significant difference and it was higher in groups 3 and 1 ($P < 0.05$), but No significant difference in blood glucose between groups were observed in any of the test days Between group1 and 3. Histopathology results obtained from 3 groups showed that in the group treated with phenytoin sodium healing was in less time than in group3. According to the results, further studies are recommended.

Key words: Histopathology, Biochemistry, Common Carp, Healing, *Allium hirtifolium*, Phenytoin Sodium

مقدمه

می باشد. تاثیر عصاره موسیر بر روی گونه های قارچی و باکتریایی مورد ارزیابی قرار گرفت و مشخص گردید که اثرات موسیر بر روی گونه های قارچی بیش از گونه های باکتریایی می باشد (Abdou, ۱۹۷۲, Ariga, ۲۰۰۶; Ayatollahi, ۱۹۹۱). فنی توئین سدیم نیز از طریق اثر بر ساخت یا ترشح کلاژن از توسط فیبروبلاست های پوستی عمل می کند و احتمالاً ضمن کاهش التهاب و افزایش روند انژیوژنز سبب افزایش فیبروبلاست، تولید کلاژن، گرانوله شدن بافت بستر زخم و کاهش سلول های ماست سل در نهایت منجر به تحریک روند تشکیل عروق جدید می گردد (Hasamnis, ۲۰۱۰; Arvind, ۱۹۹۳). مصرف موضعی این دارو به علت انسداد کانال سدیم همانند بی حس کننده ها باعث کاهش درد می شود (El-Nahis, ۲۰۰۹). در این تحقیق با توجه به اثرات منفی کم گیاه موسیر روی بافت ها و فاکتورهای خونی و همچنین مقرون به صرفه بودن نسبی آن (Ariga, ۲۰۰۶)، نقش ترمیمی پودر موسیر در زخم های جلدی ایجاد شده بر روی پوست جلد ماهی کپور با اثر فنی توئین سدیم مقایسه گردید. به منظور بررسی دقیق تر روند التیام ضایعه جلدی، برخی فاکتورهای بیوشیمیایی از

پوست ماهیان به عنوان نخستین سد دفاعی، نقش مهمی در ارتباطات و تعامل موجود زنده و محیط اطراف آن داشته و همواره به عنوان یکی از شاخص های اصلی برای بررسی سلامت و بهداشت ماهی مطرح می باشد. محیط آبی و کوتیکول پوست ماهی حاوی تعداد زیادی از ارگانوسم های بیماری زا بوده و به دلیل ویژگی خاص آن در مقایسه با پوست پستانداران، عوامل متعددی از قبیل اجسام برنده، زخم های ناشی از انگل ها و یا باکتری ها، زخم های ایجاد شده به وسیله پرندگان شکارچی، گاز گرفتن ماهی ها توسط یکدیگر، آفتاب سوختگی در اثر تابش اشعه UV و حتی دستکاری و کنده شدن فلس ها می تواند به آن آسیب برساند (Ferguson, ۲۰۰۶; Robert, ۱۹۷۱). گیاه موسیر با نام علمی *Allium hirtifolium* گونه ای از تیره یا خانواده پیازیان (Alliaceae) است که برخی از گیاه شناسان آن را متعلق به تیره لاله (Liliaceae) می دانند. موسیر با نام مترادف شالوت (shallot) در فرهنگ لغات معرفی شده است. این گونه گیاهی خاص ایران می باشد و دارای اثرات ضد آلودگی، آنتی باکتری، ضد التهاب و ضد ویروس نیز

در هر گروه بین زمان‌های مختلف از ANOVA with repeated measure استفاده گردید.

یافته‌ها از نظر آماری مورد تجزیه و تحلیل قرار گرفت و محاسبه میانگین انحراف معیار و ضرایب همبستگی با SPSS انجام گرفت. فاصله اطمینان برای میانگین هر یک از پارامترها با حدود اطمینان ۹۵ درصد بود.

نتایج

یافته‌های بالینی

ماهیان هر ۳ گروه در طی روزهای ۱ تا ۳ آزمایش، افزایش ترشحات موکوسی داشته که موجب تیره شدن رنگ آب گردید. رفتار ظاهری ماهیان مورد ارزیابی قرار گرفت، ماهیان نسبت به محرک‌های فیزیکی خارجی واکنش نشان داده و هم‌چنین تمایل ماهیان به دریافت غذا، عمود بودن باله پشتی و شنای طبیعی نشانه‌هایی از سلامت ماهیان بود. هم‌چنین در طول دوره آزمایش در هیچ کدام از گروه‌ها تلفاتی مشاهده نگردید.

یافته‌های ماکروسکوپی

در مشاهدات ماکروسکوپی ماهیان تحت آزمایش، چند ساعت پس از ایجاد زخم، عضلات ناحیه برش از دو طرف کمی منقبض شده و ایجاد شکاف V شکل روی سطح بدن گردید، که یک واکنش طبیعی در زمان ایجاد زخم می‌باشد. میزان خونریزی بعد از ایجاد برش جراحی در ماهیان متفاوت بود و عموماً بعد از مدت کوتاهی خونریزی متوقف گردید. در اولین دقایق بعد از ایجاد زخم تغییر رنگ واضحی در پوست اطراف زخم مشاهده نگردید، ولی بعد از گذشت چند ساعت بعد از ایجاد زخم (۱ الی ۳ ساعت) منطقه اطراف برش روشن‌تر از رنگ طبیعی پوست شد. پس از گذشت ۲ الی ۳ ساعت بعد لبه‌های زخم تیره گردید (تحریک سلول‌های رنگی ملانو فور) و منطقه مجاور زخم رنگ روشن‌تری به خود گرفت و منطقه دورتر رنگ طبیعی پوست را باز یافت. رنگ تیره لبه‌های زخم تا پایان آزمایش با چشم غیر مسلح قابل رویت بود.

یافته‌های میکروسکوپی

در بررسی هیستوپاتولوژی نمونه‌های تهیه شده از محل زخم در طی ۵ مرحله در روزهای ۰، ۳، ۶، ۱۴، ۲۰ شاخص‌های بازسازی بافت پوششی - نکرور سلول‌های عضلانی - حضور سلول‌های آماسی - تشکیل توده فیبرینی - پرولیفراسیون سلول‌های همبندی - پرخونی و خونریزی ناحیه - حضور بافت جوانه‌ای و تشکیل رشته‌های کلاژن نامنظم و منظم پیگیری گردید. نتایج هیستوپاتولوژی بدست آمده از گروه کنترل و گروه‌های تحت درمان با فنی توفین و موسیر نشان داد که در گروه تحت درمان با فنی توفین سدیم روند التیام در کمترین زمان پس از ایجاد برش در ماهیان شروع شده است و در مورد گروه تحت درمان با موسیر با کمی تاخیر روند التیام آغاز شد.

در روز ۳، تجمع اکسودای فیبرینی که نشانه شروع واکنش ترمیمی می‌باشد در گروه ۲ و ۳ نسبت به گروه شاهد و گروه ۲ نسبت به گروه ۳ اختلاف معنی‌داری را نشان داد ($P < 0.05$) (شکل‌های ۱ الی ۴).

در روز ۶ مراحل ترمیم و بازسازی بافت پوششی شروع شده که در گروه‌های ۲ و ۳ نسبت به گروه شاهد، و در گروه ۲ نسبت به گروه ۳ اختلاف

جمله آنزیم‌های آسپارات آمینو ترانسفراز، آلانین آمینو ترانسفراز، گلوکز، کلسترول و تری گلیسرید به‌عنوان پارامترهای دخیل در استرس ناشی از زخم نیز مقایسه گردید.

مواد و روش کار

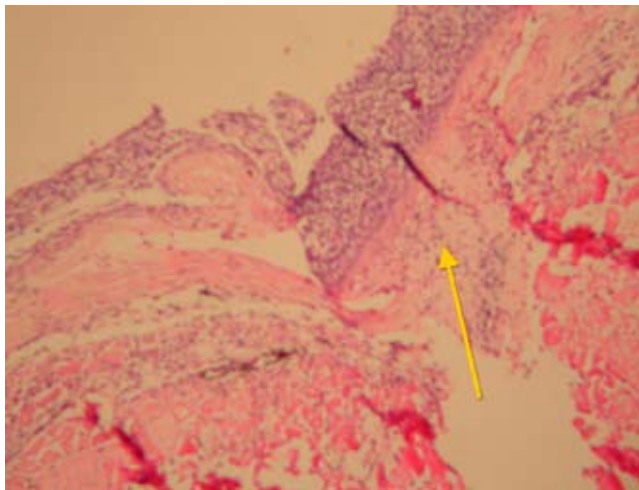
تعداد ۱۲۰ عدد ماهی کپور (60 ± 10 گرم) با نمک ۳ درصد به مدت ۱۵ دقیقه ضد عفونی و به ۳ گروه ۴۰ عددی تقسیم گردیده و سپس به مدت ۷ روز برای سازگاری در محیط آکواریوم‌های مجزا به گنجایش ۱۷۰ لیتر قرار داده شدند. در تمام ماهیان ۳ گروه ابتدا یک برش جراحی به طول ۱/۵ سانتی متر و به عمق ۲ میلی متر در زیر باله پشتی به صورت استریل ایجاد و سپس داخل آکواریوم قرار گرفتند. سپس ۲ گروه تحت آزمایش به ترتیب فنی توفین سدیم با دوز ۵ میلی گرم بر لیتر (گروه ۲) و پودر موسیر با دوز ۵ میلی گرم بر لیتر (گروه ۳) به روش حمام و به مدت ۲۰ روز استفاده گردید. در طی آزمایش هر دو روز یکبار آب آکواریوم‌ها تعویض و فنی توفین سدیم و موسیر به میزان قبلی مجدداً به آب اضافه می‌گردید. دمای آب آکواریوم‌ها در طول مدت آزمایش 22 ± 1 درجه سانتی گراد و pH آب بین ۷/۲-۷ و اکسیژن آب ۶/۵-۶ پی‌پی‌ام بود. در طول مدت تحقیق ۵ مرحله در روزهای ۰، ۳، ۶، ۱۴ و ۲۰ آزمایش و در هر مرحله تعداد ۷ عدد ماهی از ۳ گروه به‌صورت تصادفی انتخاب و از آنها نمونه خون و نمونه‌های بافتی تهیه می‌گردید. نمونه‌های بافتی به ضخامت نیم سانتیمتر و ابعاد ۱/۵ سانتیمتر عرض و ۲ سانتیمتر طول از پوست و عضله محل زخم به طور عمیق برداشته شده و در فرمالین بافر مدت ۲۴ ساعت قرار گرفت. بافت‌های پایدار شده پس از گذراندن مراحل آماده‌سازی و پاساژ بافتی که شامل آبگیری، شفاف‌سازی و آغشتگی با پارافین می‌باشد، در بلوک‌های پارافینی قالب‌گیری شدند و با دستگاه میکروتوم برش‌های ۵ میکرون از آنها تهیه گردید. لام‌های تهیه شده به روش هماتوکسیلین اتوزین (H&E) رنگ‌آمیزی شده و با استفاده از میکروسکوپ نوری (Olympus BX ۶۰, Japan) با بزرگ‌نمایی‌های مختلف مورد مطالعه و بررسی قرار گرفتند. در روند اثرات التیامی موسیر و فنی توفین سدیم، فقدان ضایعه با عدد صفر، در صورت وجود ضایعه در ۲۵ درصد آنها عدد ۲ (خفیف) و در صورت وجود ضایعه در حدود نیمی از آنها عدد ۳ (متوسط) و در نهایت با مشاهده ضایعه در بیش از ۷۵ درصد ماهیان عدد ۴ (شدید) لحاظ گردید.

در هر مرحله نمونه‌گیری علاوه بر بررسی روند التیام جلد، آزمایشات سرولوژیک و خونی نیز انجام گرفت و برخی از فاکتورهای بیوشیمیایی شامل گلوکز، کلسترول، تری گلیسرید و آنزیم‌های آسپارات آمینو ترانسفراز و آلانین آمینو ترانسفراز سرم آنها توسط دستگاه اسپکتروفتومتر مدل UV plus ۲۰۱۲ Optizen ارزیابی گردید. فعالیت آنزیم آسپارات آمینو ترانسفراز و فعالیت آنزیم آلانین آمینو ترانسفراز با اندازه‌گیری IFCC-گلوکز به روش GOD-PAP - کلسترول به روش CHOD-PAP و تری گلیسرید به روش آنزیمی اندازه‌گیری شد (کیت‌های شرکت پارس آزمون).

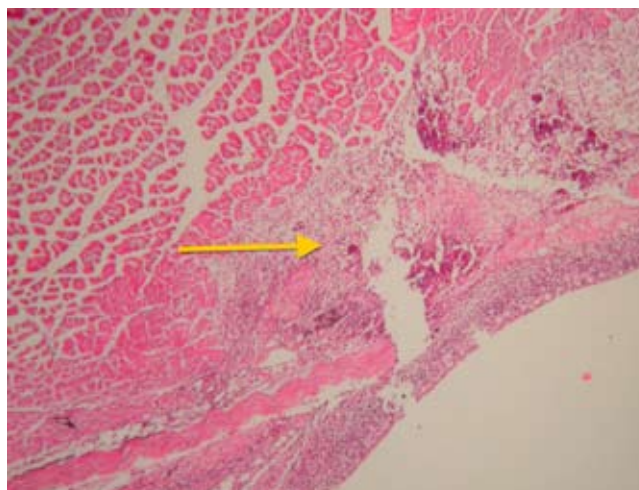
آزمون آماری Kruskal Wallis Test جهت مقایسه گروه‌ها از لحاظ میزان التیام در بافت‌ها استفاده شد. مقایسه دوتایی گروه‌ها با استفاده از mann-withney U test با تصحیح bonferroni انجام شد و برای آنالیز یافته‌ها

در گروه ۲ و ۳ نسبت به گروه شاهد و هم‌چنین رشته‌های کلاژن منظم در گروه ۲ نسبت به گروه ۳ و شاهد اختلاف معنی‌داری را نشان داد ($p < 0/05$) و در روز ۲۰ آزمایش بازسازی کامل بافت پوششی در گروه ۲ نسبت به گروه شاهد و ۳ اختلاف معنی‌داری مشاهده شد ($p < 0/05$).

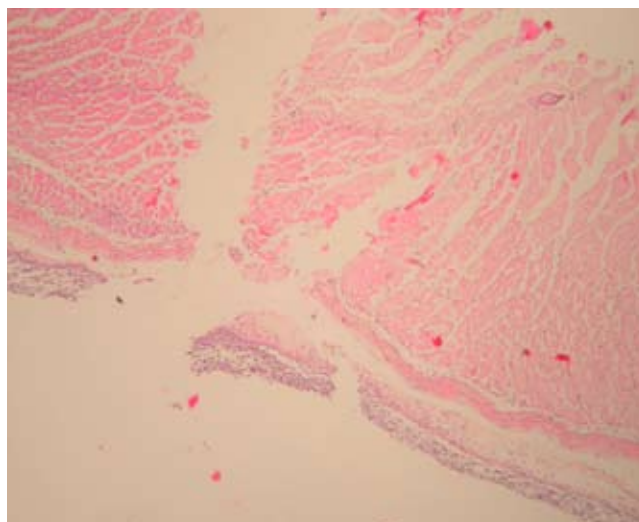
معنی‌داری داشت ($p < 0/05$). تشکیل بافت جوانه‌ای نابالغ در گروه ۳ نسبت به شاهد و هم‌چنین میزان خونریزی در گروه ۲ نسبت به گروه ۳ و شاهد اختلاف معنی‌داری داشت ($p < 0/05$). تشکیل بافت جوانه‌ای بالغ در گروه ۲ نسبت به گروه شاهد و ۳ معنی‌دار بود ($p < 0/05$). در روز ۱۴ حضور بافت جوانه‌ای بالغ، رشته‌های کلاژن نامنظم



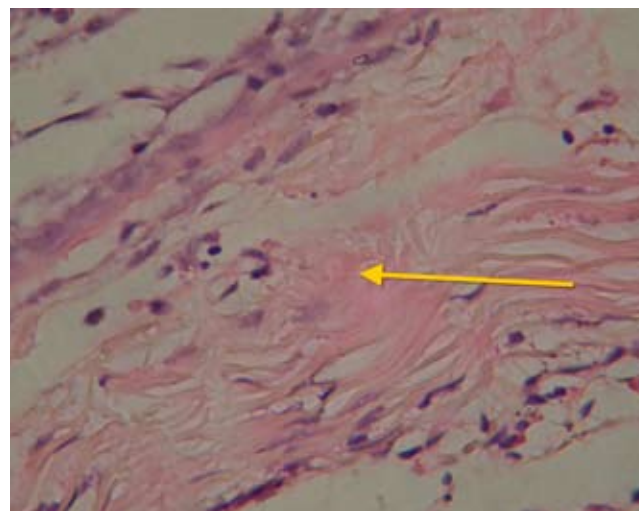
شکل ۲: تشکیل بافت جوانه‌ای همراه با مقاطع مویرگی، روز ۳ گروه ۲ ($H\&E \times 100$)



شکل ۱: نکروز و نفوذ سلول‌های آماسی در محل برش، روز ۳ گروه ۱ ($H\&E \times 40$)



شکل ۴: تاخیر در تشکیل بافت جوانه‌ای و عدم وجود واکنش بافتی مشخص، روز ۳ گروه ۳ ($H\&E \times 40$)



شکل ۳: فیبرین و نفوذ سلول‌های فیبروسیت، روز ۳ گروه ۲ ($H\&E \times 400$)

یافته‌های بیوشیمیایی

گلوکز، کلاسترول، تری گلیسرید و آنزیم‌های آسپارات آمینو ترانسفراز و آلانین آمینو ترانسفراز در ۳ گروه ماهیان در روزهای ۶، ۳، ۰، ۱۴ و ۲۰ از شروع آزمایش بررسی گردید. بین دو گروه شاهد و موسیر میزان تری گلیسرید از روز ۱۴ آزمایش اختلاف معنی داری داشت و میزان آن در گروه ۳ بیشتر بود ($P < 0.05$)، این اختلاف در گروه تحت درمان با فنی توفین در مقایسه با گروه دریافت کننده موسیر نیز معنی دار

گزارش شد. هم چنین در میزان کلاسترول نیز در روز ۲۰ آزمایش اختلاف معنی داری بین گروه ۱ و ۲ با ۳ مشاهده شد و میزان آن در گروه ۳ کاهش یافت ($P < 0.05$). اختلاف بین آنزیم‌های آسپارات آمینو ترانسفراز و آلانین آمینو ترانسفراز بین دو گروه ۱ و ۳ نیز از روز ۳ آزمایش معنی دار گردید. در مورد آلانین آمینو ترانسفراز نیز بین دو گروه ۲ و ۳ نیز اختلاف معنی دار بود ($P < 0.05$). در مورد گلوکز اختلاف معنی داری بین گروه‌ها در هیچ یک از روزهای آزمایش مشاهده نشد (جدول ۱).

جدول ۱: میانگین \pm انحراف معیار (Mean \pm SEM) پارامترهای بیوشیمیایی برای گروه‌های مختلف در روز ۲۰ از شروع آزمایش (n=7 در هر گروه). مقادیر با اندیس‌های مختلف نشانگر اختلاف معنی دار در نتایج می‌باشد ($p < 0.05$).

گروه	Mean \pm SEM گلوکز (mg/dl)	Mean \pm SEM کلاسترول (mg/dl)	Mean \pm SEM تری گلیسرید (mg/dl)	Mean \pm SEM AST (IU/L)	Mean \pm SEM ALT (IU/L)
۱	75/57 \pm 5/35	161/31 \pm 12/4a	122/29 \pm 11/97a	68/57 \pm 6/23a	42/20 \pm 2/69a
۲	74/03 \pm 5/78	182/20 \pm 12/4a	110/34 \pm 11/97c	71/71 \pm 6/23	41/74 \pm 2/69c
۳	86/34 \pm 5/35	114/80 \pm 12/4b	199/51 \pm 11/97b	85/80 \pm 6/23b	20/94 \pm 2/69b

بحث

بررسی‌های ماکروسکوپی زخم نشان داد، تغییراتی که در رنگ پوست پس از ایجاد زخم به وجود می‌آید می‌تواند به دلیل انتشار غیر فعال رنگدانه‌ها باشد (Mittal, 1974) و یا می‌تواند تحت کنترل عصبی و یا به دلیل تخریب کنترل ملانوفورها باشد (Robert, 1975). این تغییر رنگ مشابه تغییر رنگ زخم در پوست قزل آلا و آزاد ماهیان می‌باشد (Bullock, 1975; Wagner, 1999). سرعت در مراحل ترمیم زخم یک عامل مهم در جلوگیری از عفونت‌های ثانویه در زخم محسوب می‌گردد (Ferguson, 2006) که این سرعت در گروه ۲ بیش از گروه ۳ مشاهده گردید.

التیام زخم پوست برای ماهیانی که در محیطی با فشار اسمزی متفاوت و آلوده به انواع میکروارگانیسم‌های پاتوژن و فرصت طلب غوطه ور هستند، دارای اهمیت حیاتی می‌باشد. التیام زخم در ماهیان در دو مرحله رخ می‌دهد. در مرحله نخست سلول‌های پوششی اپیدرم با حداکثر سرعت ممکن مهاجرت نموده و حداقل یک لایه سلولی سطح ناحیه ضایعه دیده را می‌پوشاند و این مرحله که غیر وابسته به حرارت است با سرعت سد دفاعی لازم را در مقابل فشار اسمزی خارجی و عوامل پاتوژن محیط ایجاد می‌کند. در مرحله بعد که وابسته به حرارت است سازمان دهی و تکامل لایه اپیدرم و تشکیل لایه اسکار در درم انجام می‌گیرد (Quilhac, 1999; Roberts, 1989).

بسته شدن شکاف به وسیله ترمیم سریع اپیدرم عامل مهمی در کمک

به کاهش از دست دادن مایعات، پروتئین‌ها و یون‌ها از طریق زخم و هم چنین محدود کردن ورود عوامل بیماری‌زا می‌باشد. نتایج این تحقیق نشان داد که مهاجرت سلول‌های پوششی به طرف محل شکاف زخم با استفاده از اکسودای فیبرینی موجود در محل زخم به عنوان یک بستر یا یک داربست سلولی حاوی ماده زمینه‌ای و کلاژن شکل گرفت. این التیام با تجمع اولیه‌ای مشاهده شد که از ساعات اولیه برش آغاز گردیده و تا پایان هفته دوم، روز ۱۴ آزمایش، ادامه داشت. شاهسونی و همکاران در تحقیقی بر روی اثرات التیامی فنی توفین سدیم به روش حمام دراز مدت در ضایعه جلدی ماهی حوض، مشاهده کردند که در گروه‌های شاهد و آزمایش باز سازی بافت پوششی و تشکیل لایه اپیدرمی ۱۰ روز پس از ایجاد زخم صورت گرفته است (Shahsavani, 2005; Shrifpour, 2004). تفاوت زمان بازسازی در تحقیق آنها با مطالعه حاضر نیز احتمالاً مرتبط به ناحیه ایجاد زخم می‌باشد، زیرا در مطالعه حاضر جراحی در ناحیه پشتی ماهی ایجاد شد ولی در بررسی آنان جراحی در ناحیه شکمی ایجاد شده بود که عضلات ناحیه شکمی در حین شنای مداوم در آب به صورت مستمر منقبض گردیده و این حرکات فیزیکی موجب تحریک و جابجایی مداوم لایه‌های زخم گردیده و می‌توانست به صورت چشمگیری باز سازی بافت پوششی و تشکیل لایه اپیدرمی را به تعویق اندازد. در مقایسه حاضر، گروهی که فنی توفین دریافت کردند روند التیام و ترمیم زخم سریع‌تری از گروه شاهد داشتند. Ozaki و همکارانش گزارش نمودند که مکانیسم التیام در ماهیان مشابه سایر پستانداران می‌باشد و فاکتور استرس در التیام بافت

طرح تشکر و قدردانی می‌گردد (شماره ۴۰۴: ۳/۲۴ / ۱۳۹۰) مشهد، ایران.
از سرکار خانم دکتر زهره سعادتفر جهت مساعدت در طرح نیز سپاسگزاری می‌گردد.

منابع مورد استفاده

- 1- Abdou, A. Abou-Zeid, A A. Sherbeeney, MR0El and Abou-El, ZH. (1972) Antimicrobial activities of *Allium sativum*, *Allium cepa*, *Raphanus sativus*, *Capsicum frutescens*, *Eruca sativa*, *Allium kurrat* on bacteria. *Plant Foods for Human Nutrition*, Vol 22, pp: 129-35.
- 2- Ariga, T. Seki, T. (2006) Antithrombotic and anticancer effects of garlic-derived sulfur compounds: a review. *Biofactors*, 26(2), pp: 93-103.
- 3- Arvind, K. P. Akhilesh Sharma, M.B. Asha Sodanim, B. and Suman Hada, M. (1993) Topical Phenytoin in wound healing, *Vol 32(3)*, pp: 153-228.
- 4- Ayatollahi, S. (1991) Ph.D Dissertation. Phyto chemical investigation. Synthesis, and kinetics of activity of the anticandidal component of *Allium sativum*, and a hypothesis for its mode of action, *Mycologia* 69, pp: 793-825.
- 5- Bullock, A.M. and Robert R.J. (1975) The influence of ultraviolet-B radiation on the mechanism of wound repair in the skin of the Atlantic salmon (*samo salar*), *J. Fish. Dis.* 15, pp: 143-152.
6. Dill, RE. and Lacopino, AM. (1997) Myofibroblasts in phenytoin induced hyperplastic connective tissue in rat and in human gingival overgrowth. *JPeriodontal*, 68, pp: 375-380.
- 7-El-Nahas, M. Gawish, H. Tarshoby, M. and State, O. (2009). The impact of topical phenytoin on recalcitrant neuropathic diabetic foot ulceration, *J Wound Care*, 18(1), pp: 33-7.
- 8-Ferguson, H.W. (2006) *Systemic Pathology of Fish*, 2 rd ed. Scotian Press, U, PP: 64-85.
- 9-Ghodrati Azadi, H. Ghaffari, S M. Riazi, G H. Ahmadian, Sh. and Vahedi, F. (2008) Antiproliferative activity of chloroformic extract of Persian Shallot, *Allium hirtifolium*, on tumor cell lines *Cytotechnology*, 56(3), pp: 179-185.
- 10-Ghodrati Azadi, H. Riazi, G H. Ghaffari, S M. Ahmadian, Sh. and Javdani Khalife, T. (2009) Effects of *Allium hirtifolium* (Iranian shallot) and its allicin on microtubule and cancer cell lines *African Journal of Biotechnology*, Vol. 8, (19), Pp: 5030-5037.
- 11- Hasamnis, A.A. Mohanty, B.K. Muralikrishn, A. and Patil, S. (2010) Evaluation of Wound Healing Effect of Topical Phenytoin on Excisional Wound in Albino Rats *J Young Pharm*,

پوششی نقش بسزایی دارد (Ozaki, ۱۹۹۳). نتایج ما نشان داد که در گروه ۲، افزایش کلاژن و افزایش فیبرو بلاست‌ها منجر به تشکیل عروق جدید شده که در مورد موسیر این روند کندتر بوده و موجب التیام کندتر بافت پوششی در ماهیان گردید. با این وجود در هر دو گروه‌های ۲ و ۳ روند و سرعت التیام نسبت به گروه شاهد بهتر انجام گرفت. نتایج بدست آمده در این تحقیق در راستای حاصل مطالعات خاکساری و همکارانش بود که گزارش نمودند جلوگیری از عفونت زخم، بهبودی زخم را تسریع بخشیده و داروهای آنتی بیوتیک موضعی از طریق کنترل عفونت زخم موجب تسریع زخم گردیدند (Khaksari, ۲۰۰۰). دلیل و همکارانش نیز اثرات افزایشی فیبروبلاست‌های بافت عضلانی و افزایش فاکتورهای رشد بافتی را توسط فنی توئین گزارش نمودند (Dill, ۱۹۹۷) و سونگ و همکاران نیز به افزایش تعداد ماکروفاژها در زخم درمان شده با فنی توئین اشاره نمودند (Song, ۱۹۹۷).

طبق مطالعات مذاقه و همکاران مصرف موضعی فنی توئین موجب افزایش قدرت کشش پذیری زخم، افزایش عروق جدید، افزایش سنتز کلاژن و افزایش فیلتراسیون فیبروبلاست‌ها گردید (Moddaggh, ۱۹۸۹).
با توجه به اینکه ضایعه در بافت پوششی ایجاد شده بود، نتایج بیوشیمیایی مطالعه حاضر موید این بود که ضایعه جلدی با توجه به استرس وارده به ماهی قادر به تغییرات شاخص سرمی مشخص بخصوص AST و ALT گردید، ولی بر روی فاکتورهای بیوشیمیایی دیگر سرم از قبیل گلوکز و یا تری گلیسیرید تاثیر معنی داری نداشت. موسیر دارای ترکیبات سولفورگی مانند آلیل پروپیل دی سولفید و فلاونوئیدهایی از قبیل کوئرستین است که خواص آنتی باکتریال و آنتی اکسیدانی دارد که منجر به کاهش کلاسترول نیز میگردد. این کاهش کلاسترول در گروه ۳ نسبت به گروه کنترل مشاهده شد که همراستا با اثرات بالینی موسیر در مطالعات دیگر می‌باشد. (Ghodrati, ۲۰۰۸؛ Ghodrati, ۲۰۰۹).
یافته‌های مطالعه حاضر مشخص کننده تاثیر مثبت موسیر به روش حمام بر روند التیام زخم می‌باشد. محل جراحی سریع تر منقبض شده در نتیجه تماس ناحیه جراحی با محیط غیر استریل کمتر شده که این واکنش پوستی در ترمیم جراحی یک فرآیند مثبت محسوب می‌گردد. شاید اثرات التیام بخشی آن در بهبود ترمیم زخم‌های پوستی، بدلیل وجود مواد سولفورگی و خاصیت آنتی اکسیدانی گیاه باشد.

نتیجه گیری

یافته‌های تحقیق حاضر نشان می‌دهد که استفاده از موسیر می‌تواند بر روند تغییرات ترمیم زخم از نظر زمانی تاثیر گذارد و با تکثیر سریع تر و بیشتر فیبروبلاست‌ها و تولید سریع تر و بیشتر کلاژن وضعیت کلی ترمیم زخم رانسبت به گروه کنترل سریعتر بهبود ببخشد ولی در مقایسه با فنی توئین سدیم اثرات التیامی با روندی کندتر انجام پذیرفت. با این حال، روشن شدن دقیق تر این مکانیسم‌ها نیاز به مطالعات تکمیلی بیشتری دارد.

تشکر و قدردانی

دانشگاه فردوسی مشهد با گرانت از این پژوهش حمایت کرد. از معاونت محترم پژوهشی دانشگاه فردوسی مشهد به خاطر تامین هزینه‌های این

2(1): 59-62.

- 12- Khaksari, M. Rezvani, ME. Sajadi, MA.Soleimani, A. (2000) The effect of topically applied water extract of *Rhzyastricta* on cutaneous wound healing in rats, *J Semnanuniversity of medical Science*, 1(3)pp: 1-10.
- 13- Mittal, A.K. Munshi, J.S.D. (1974) on the regeneration and repair of superficial wounds in the skin of *Rita rita*(Bagridae), *Acta. Anat.* 88,pp:424-442.
- 14- Modaggh, S. and Salchian, S. (1989) Use of phenytoin in healing war and non war wounds,*J Dermatol*,28(3), pp:347-350.
- 15- Ozaki, H. Akima, R. and Harad, M. (1993) On regeneration of skin in carp., *J. Tokyo. Univ. Fish*, 59, 2. pp: 69-78.
- 16-Quilhac, A. and Sire, J.Y. (1999) Spreading, proliferation and differatiation of the epidermis after wounding a cichlid fish(*Hemishromis bimaculatus*), *Anatomic. Rec*, 254,pp:435-451.
- 17- Robert, R. J. Ball, H.J. Munro, A.L.S. and Shearer,W.M. (1971) Studies on ulcerative dermal necrosis of salmonids (The healing process in fish maintained under experimental condition), *J.Fish. Biol*,pp: 221-224.
- 18- Robert, R. J. (1975). Melanin –containing cells of teleost

fish and their relation to disease. In: *The pathology of fish* . 1 rd ed. W. E. Ribelin & G. Migaki. The University of Wasconsin Press. Madison, USA. pp: 399-428.

- 19- Roberts ,R.J.F. (1989). *Pathology*. 2 rd ed . WB.Saunders company. Philadelphia, USA. pp:13-15.
- 20- Shahsavani, D. Movassaghi, A. Baghi, L. (2005). Studying clinical and histopathological effects of phenytoin sodium on cutaneous wounds in the gold fish (*Carracius auratus*). *Iranian Sci. Fisheries J*. 13,pp:65-74.
- 21- Shrifpour, I. (2004). Experimental study on histology of circumstance of wound healing process in common carp (*Cyprinus carpio*). *Iranian Sci. Fisheries J*. 13pp: 91-116.
- 22- Song, S, and Cheng, T. (1997)The effect of Systemic and Local irradiation on wound macrophages and the repair promoting action of phenytoin sodium. *Chung Hual HsuchTsa chi.*; 77: 54-57.
- 23- Wagner, G.N. Don Stevens, E. and Harvey-clark C. (1999). Wound healing in Rainbow trout flowing surgical site preparation with a povidine – Iodine antiseptic.*J.Aqua. Anim. Health*. 11pp: 373-382.

